

## **МОРФОСТРУКТУРНА ХАРАКТЕРИСТИКА ОСТЕОСАРКОМИ ТРУБЧАСТИХ КІСТОК У СОБАК**

**К. А. СИНЯГОВСЬКА, кандидат ветеринарних наук, доцент**  
**Д. В. САРБАШ, кандидат ветеринарних наук, доцент**  
**Харківська державна зооветеринарна академія**  
**E-mail: max\_milos@ukr.net**

**Анотація.** На теперішній час значення морфологічних досліджень у діагностиці пухлин кісток важко переоцінити. Для встановлення точного діагнозу первинної пухлини кістки, вибору необхідних методів лікування і постановки прогнозу єдиним точним методом є відбір тканини пухлин для мікроскопічного дослідження. Враховуючи різноманітність форм остеосаркоми, уточнений діагноз слід ставити лише після ретельного дослідження кількох зразків тканини, узятих із різних ділянок пухлини.

У статті представлено результати морфологічних досліджень 26 собак з остеосаркомою довгих трубчастих кісток. Морфологічними дослідженнями зразків пухлини виявлено шість різноманітних форм остеосаркоми, серед яких класична остеосаркома (фібро-, хондро- та остеобластична) складала 34,6, періостальна – 19,2, дрібноклітинна та паростальна – по 15,4, поверхнева остеосаркома високого ступеня злоякісності – 11,5, а центральна остеосаркома низького ступеня злоякісності – 3,9 %. Як показують проведені дослідження, макроскопічна картина виявлених варіантів остеосаркоми є досить різноманітною.

За дослідження мікроскопічної структури всі види остеосаркоми характеризуються вираженим атипізмом клітин, різноманітним клітинним складом, наявністю значної кількості атипових фігур ділення, а також здатністю до новоутворення остеїду, ступінь розвитку якого залежить від виду остеосаркоми.

**Ключові слова:** **собаки, трубчасті кістки, гістологічні варіанти остеосаркоми, класична, періостальна, дрібноклітинна, паростальна, телеангіоектатична, поверхнева, центральна остеосаркома, ступень злоякісності**

**Актуальність.** Серед різних питань, пов'язаних з проблемою пухлин кісток, істотним слід вважати питання про їх патоморфологію, оскільки патоморфологічні дані є найбільш об'єктивним критерієм, що визначає факт існування та характер пухлини, а також служить підставою для сучасної класифікації, та в деяких випадках навіть

визначає прогноз захворювання [1,6,7]. У зв'язку з цим зрозумілою є та велика увага, яку приділяють хірурги-ортопеди морфологічним дослідженням, що дають можливість порівняння клінічних, рентгенологічних та морфологічних даних для розробки класифікації та встановлення діагнозу [8]. Тому діагноз на остеосаркому ставиться лише після ретельного дослідження біопсійного матеріалу, взятого з різних ділянок пухлини [1, 2].

**Аналіз останніх досліджень та публікацій.** Виходячи з вищезазначеного ВООЗ в 1972 р. видала робочу класифікацію пухлин кісток (Міжнародна гістологічна класифікація №6, Женева, 1972). У 2002 р. був опублікований новий варіант гістологічної класифікації злоякісних пухлин ВООЗ, згідно якої розрізняють наступні види остеосаркоми: остеосаркома класична, та її підтипи: хондробластична, фібробластична, остеобластична; телеангіоектатична; дрібноклітинна; центральна остеосаркома низького ступеня злоякісності; вторинна; паростальна; періостальна та поверхнева остеосаркома високого ступеню злоякісності. Всі ці варіанти продукують остеоїд, але телеангіоектатичний та остеобластичний є найбільш злоякісними, а на думку деяких авторів [2,7] ці новоутворення швидко розповсюджуються та метастазують. Разом з тим слід зазначити, що до теперішнього часу не існує загальноприйнятої класифікації пухлин кісток, не впорядкована номенклатура різних нозологічних форм, існує різне трактування одного і того ж захворювання клініцистами, рентгенологами та патоморфологами

**Мета досліджень** - визначити особливості мікроскопічної структури гістологічних варіантів остесаркоми довгих трубчастих кісток у собак.

**Матеріали і методи досліджень.** Матеріалом для досліджень були 29 собак, що поступали до клініки кафедри хірургії ім. проф. І. О. Калашника ХДЗВА, яким за клінічного та рентгенологічного дослідження було встановлено діагноз – остеосаркома. Матеріал для гістологічного дослідження відбирався після здійснення тваринам ампутації кінцівки та шляхом відкритої біопсії. Відбиралося 5-7 шматочків з різних ділянок пухлини. Фрагменти отриманих шматочків пухлин обробляли за загальноприйнятою методикою (фіксація у 10 % розчині формаліну, декальцинація у 10 % розчині трихлороцетової кислоти, зневоднення в етанолі зростаючої концентрації). Гістологічні зрізи фарбували гематоксиліном та еозином. Вивчалися гістологічні мікропрепарати за допомогою оптичної системи візуалізації "Olympus".

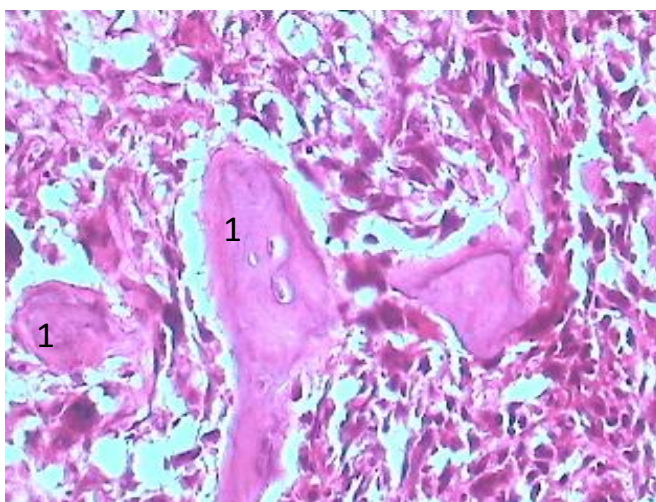
Результати досліджень та їх обговорення. Було обстежено 29 собак з остеосаркомою. Після клінічних та рентгенологічних досліджень було встановлено діагноз – первинна остеосаркома. В усіх випадках було проведено ретельне дослідження біопсійного матеріалу. Проведені комплексні лікувальні заходи (ампутація ураженої кінцівки, хіміотерапія, імуностимуляція) дозволили подовжити термін життя тварин, але

більшість цих тварин загинула у результаті прогресування пухлини та розвитку метастазів у легенях.

Результати гістологічних досліджень виявили наступні види остеосаркоми: класична остеосаркома – 9 випадків, з них остеобластичні – 5 випадків, та хондробластичні і фібробластичні по 2 випадки, періостальну остеосаркому виявляли у 5 випадках, дрібноклітинна та паростальна остеосаркома – по 4 випадки, телеангіоектатичну остеосаркому було ідентифіковано у 3 випадках, поверхнева остеосаркома високого ступеня злоякісності – 3 випадки, та центральна остеосаркома низького ступеня злоякісності виявлялася в 1 випадку.

За дослідження мікроскопічної картини класичної остеосаркоми було виявлено високий ступень поліморфізму та анаплазії. В складі пухлин зустрічались наступні клітинні популяції: епітеліоїдні, плазмацитоподібні, веретеноподібні, овоїдні, округлі дрібні клітини, світлі клітини, одно- та багатоядерні гігантські клітини. Але діагноз “остеосаркома” ґрунтувався на однозначному гістологічному виявленні остеоїду у складі пухлинної тканини. Остеоїд мав вид щільного, рожевого, аморфного міжклітинного матеріалу, що володів світлозаломлювальною здатністю. Колаген некісткового походження мав лінійну, фібрилярну структуру і був затиснений між пухлинними клітинами. На відміну від нього остеоїд мав криволінійну або нелінійну структуру з невеликими шишкоподібними виступами, загальний вид фігур остеоїду нагадував річні кільця на деревному зрізі.

Кістковий матрикс мав схильність до накладення, заміщення передіснуючих нормальних кісткових трабекул. Місцями пухлинні клітини були затиснені в товщі великої кількості кісткової речовини та часто виглядали дрібними, пікнотичними з мінімальними ознаками атипії.



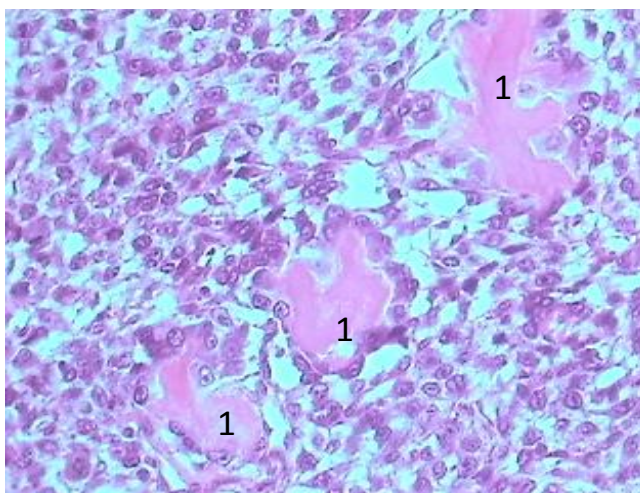
**Рис. 1. Класична остеосаркома. Гематоксилін і еозин. 36. x 200.**  
1 – остеоїдна речовина з малюнком, що нагадує річні кільця на зрізі дерева

Спостерігали тенденцію до ангіоцентричного зростання, що додавала пухлинній тканині своєрідний сітчастий візерунок. Відмічали продукцію хрящової та/або фіброзної тканини. Залежно від переважання того або іншого виду міжклітинного матриксу класичні остеосаркоми були розділені на наступні підтипи: остеобластичний, хондробластичний та фібробластичний.

Вказані структури розташовувалися в свого роду лакунарних формаціях. Товщина остеоїду була вельми різноманітна, аж до наявності, так званих, філігранних структур мінімальної товщини.

У остеобластичному варіанті остеосаркоми остеоїд був домінуючим видом матриксу. Остеоїд зустрічався в цих пухлинах як у вигляді філігранних структур, що мали малюнок, який нагадував деревний зріз, так і у вигляді щільних, компактних мас кістки.

Домінуючим видом матриксу хондробластичного варіанту остеосаркоми була хондроїдна тканина, яка приймала вид добре диференційованого гіалінового хряща, що був перемішаний з іншими елементами пухлини.



**Рис. 2. Класична остеосаркома. Гематоксилін і еозин. 36. х 200.**

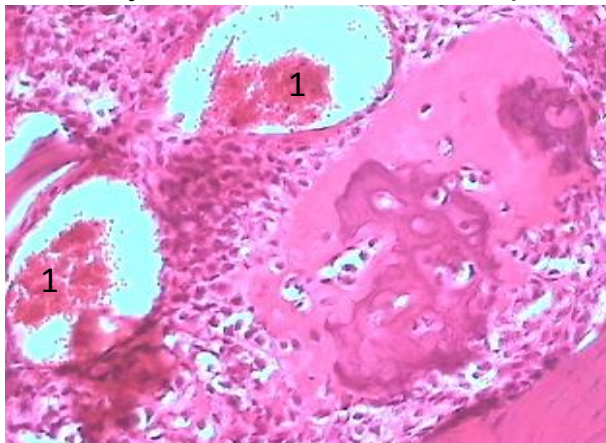
1 – філігранні фігури остеоїду

Фібробластичний варіант остеосаркоми складався з добре диференційованих веретеноподібних клітин з дуже малою кількістю остеоїдних мас. Хрящовий компонент був представлений слабо або взагалі був відсутній.

Телеангіоектатична остеосаркома складалася із заповнених кров'ю або порожніх просторів, розділених тонкими септами. Зрізи демонстрували проростання пухлини між передіснуючими кістковими трабекулами. Візуалізувалися кістозні порожнини, що вислані гігантськими клітинами без ознак злоякісності та були позбавлені ендотеліального вистилання.

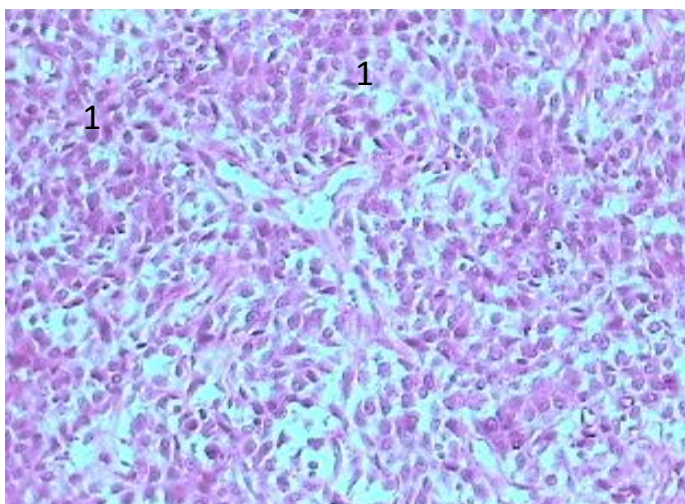
Перегородки (септи) – клітинні, складалися з різко атипових одноядерних пухлинних клітин. Останні гіперхромні, поліморфні з

високим ступенем мітотичної активності, виявлялася наявність численних патологічних мітозів. Кількість остеоїду в цих пухлинах невелика і формувала ніжні структури типу мережив. Місцями клітинні перегородки містили безліч багатоядерних гігантських клітин без ознак злякисності і ця особливість робила пухлини цієї групи схожими на злякисні гігантоклітинні пухлини і навіть на доброякісні.



**Рис. 3. Телеангіоектатична остеосаркома. Гематоксилін і еозин. 36. х 200. 1 – наявність порожнин, що містять кров**

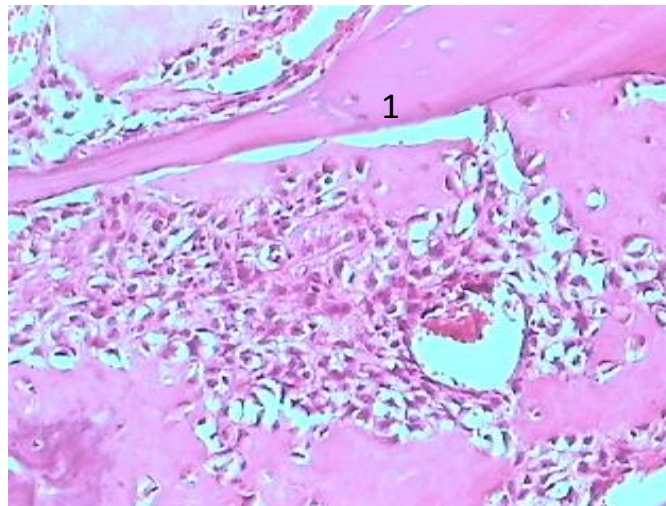
Дрібноклітинна остеосаркома складалася з невеликих клітин, що мали здатність до продукції остеоїду. Пухлини цієї групи ідентифікувалися залежно від типу переважаючої клітинної популяції: круглоклітинний або веретенклітинний тип. Діаметр ядер круглоклітинного типу варіабельний, від дуже дрібного до середнього. Клітини мали мізерну цитоплазму, круглі або овальні ядра з хроматином різного ступеня дисперсності – від ніжно до грубодисперсного. Ступінь мітотичної активності складала від 3 до 5. За веретенклітинного типу клітини мали короткі ядра витягнутої, овальної або веретеноподібної форми, а також мали глибокий хроматин та ядерця. В цих пухлинах завжди виявлялася продукція остеоїду, що формувала структури у вигляді мережив дуже схожих на скупчення фібрину, які спостерігаються навкруги клітин саркоми Юїнга.



**Рис. 4. Дрібноклітинна остеосаркома. Гематоксилін і еозин. 36. х 200.**

1 – наявність ділянок, що за будовою нагадують крупноклітинну лімфому

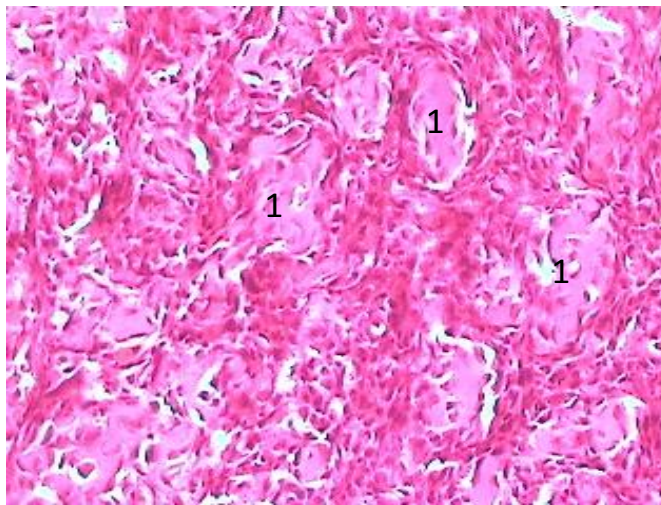
Центральна остеосаркома низького ступеня злоякісності складалася з мало- або помірно клітинної фіброзної строми. Продукція остеїду була виражена у різному ступені. Колагенпродукуючі веретеноподібні клітини формували пучки та проникали у навколишні передіснуючі кісткові трабекули і кістковий мозок, які перепліталися. Якщо клітини пухлини і демонстрували клітинну атипію, то вона була мінімальною. Виявлялося деяке збільшення ядер та їх гіперхромія. Також, для пухлин цього виду були характерні рідкі фігури мітозу. Було виявлено декілька характерних для даного виду пухлин моделей продукції остеїду. Останній формував безладно анастомозуючі, викривлені кісткові трабекули, а також був представлений помірно або рясно у вигляді довгих витягнутих шаруватих кісткових структур.



**Рис. 5. Центральна остеосаркома низького ступеня злоякісності. Гематоксилін і еозин. Зб. х 200.** 1 – наявність в складі пухлини добре сформованої кістки

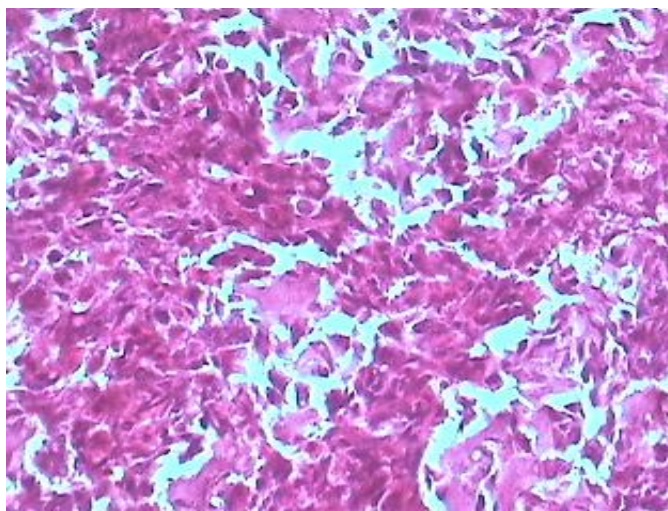
Паростальна остеосаркома складалася з добре сформованих кісткових трабекул, що лежали в товщі малоклітинної строми. Кісткові трабекули розташовувалися паралельно один одному, симулюючи будову нормальної кістки. На трабекулах іноді виявлялася своєрідна окантовка з остеобластів. Клітини строми демонстрували як мінімальні ознаки атипії, так і були виражені у помірному ступені, а в одному випадку виявлялося хрящове диференціювання. Хрящова тканина мала помірно гіперклітинну будову, для її клітин був характерний помірний ступінь атипії. Вона виявлялася як в товщі пухлинної тканини, так і по поверхні у вигляді своєрідного наросту. Разом з тим, були виявлені ділянки енхондральної осифікації, що ріднить ці два типи пухлин. Проте, ключовим моментом для диференціювання була наявність в параосальній остеосаркомі проліферації веретеноподібних клітин між кістковими трабекулами, а не пишного, з ознаками гемопоезу кісткового мозку, як це було б в остеохондромі.

Періостальна остеосаркома. Гістологічно пухлина була помірно диференційованою хондробластичною остеосаркомою. Кісткові маси виявлялися в основному поблизу коркового шару, з яким вони були інтимно зв'язані. В пухлинах цієї групи домінував хрящовий компонент, але елемент помірно диференційованої остеосаркоми був незмінно присутній. Хрящовий компонент демонстрував різний ступінь клітинної атипії. Строма була міксоїдною. Кісткові спікули містили довгастий судинний центр, оточений кальцифікованою, осифікованою або хрящово-кістковою масою, яка, у свою чергу, була оточена хрящовими масами без ознак кальцифікації. Периферія пухлини була позбавлена ознак кальцифікації і побудована з пучків веретеноподібних клітин. В цих зонах виявлялися фігури остеоїду у вигляді мережив і значна мітотична активність, включаючи атипові форми мітозів.



**Рис. 6. Періостальна остеосаркома. Гематоксилін і еозин. 36. x 120.**  
1 – фігури остеоїду у вигляді мережив

Поверхнева остеосаркома високого ступеня злоякісності. Цей тип пухлин демонстрував той же спектр особливостей, який властивий класичній остеосаркомі. Домінуючим були остеобластичний, хондробластичний або фібробластичний компоненти. Всі ці пухлини демонстрували високий ступінь клітинної атипії і наявність мережевоподібних фігур остеоїду. Багато ділянок відрізнялися наявністю веретеноподібних клітин з явними ознаками атипії з високим ступенем мітотичної активності. Здатність продукувати остеоїд та вкрай високий ступінь клітинної атипії допомагають відрізнити пухлини цього типу від паростальної остеосаркоми і інших видів пухлин кістки.



інших видів

**Рис. 7. Поверхнева остеосаркома високого ступеня злякисності. Гематоксилін і еозин. 3б. х 200.** 1 – високий ступінь клітинної атипії; 2 – невелика кількість остеїду.

### **ВИСНОВКИ**

1. Незалежно від гістологічного виду остеосаркома характеризується вираженим атипізмом клітин, різноманітним клітинним складом, наявністю значної кількості атипичних фігур ділення, а також здатністю до новоутворення остеїду, ступінь розвитку та структура якого залежить від виду остеосаркоми.

2. Враховуючи різноманітність форм остеосарком треба ретельно досліджувати достатньо велику кількість зрізів, оскільки кожен вид остеосаркоми характеризується наявністю різноманітних особливостей, що робить ці пухлини схожими на інші види новоутворень і навіть на доброякісні пухлини.

3. Прогностичне значення варіантів остеосарком у тварин поки повністю не з'ясоване, оскільки не вдалося остаточно провести ніякої кореляції між цими гістологічними варіантами остеосаркоми і прогнозом захворювання. Тільки враховуючи такі ознаки, як мітотична активність та високий ступінь клітинної атипії можна більш-менш вірогідно скласти прогноз захворювання.

### **Список літератури**

1. Митин В. Н. Сравнительные результаты различных методов лечения остеосаркомы длинных трубчатых костей у собак: дис. ... доктора биол. наук : 14.00.14 / Владимир Никифорович Митин. – М., 2003. – 220 с.
2. Опухоли костей (с 40, 41). Глава 19. [Електронний ресурс] : <http://omr.med.by/html/cure/Glava19.pdf>.
3. Опухоли костей (клиника, диагностика, лечение) / [Ю. В. Ланцман, А. Т. Адамя, И. И. Анисеня и др.]. – Томск : Изд-во Том. ун-та, 1990. – 318 с.
4. Опухоли костей / [Н. Н. Трапезников, Л. А. Еремина, А. Т. Амирасланов, П. А. Синюков]. – М. : Медицина, 1986. – 304 с. – (Библиотека практического врача. Злокачественные новообразования).
5. Патологоанатомическая диагностика опухолей человека / [под ред. А. Н. Краевского, А. В. Смольяникова, Д. С. Саркисова]. – М. : Медицина, Т. 2. – 1993. – 688 с.



6. Саркомы костей (Клиника, диагностика, лечение) / [Н. Трапезников, Ю. Н. Соловьев, Л. А. Еремина, А. Т. Амირасланов]. – Т. : Медицина, 1983. – 314 с.
7. Telangiectatic osteosarcoma in the dog /C. A. Gleiser // Veterinary Pathology. – 1981. – Vol. 18, №3. – May, P. 396–398.
8. Histological classification of Bone and Joint Tumors of domestic animals / [M. V. Slayter, T. R. Boosinger, R. R. Pool, K. Dammrich, W. Misdorp et al.]; Second series, v. 1, 1994., – 470 p.

### References

1. Mitin V. N. (2003). Sravnitelnyie rezultaty razlichnyih metodov lecheniya osteosarkomyi dlinnyih trubchatyih kostey u sobak [Comparative results of various treatment methods for osteosarcoma of long bones in dogs]. Moskov, 220. (in Russia)
2. Opuholi kostey [Bone tumors] Glava 19. [Elektronniy resurs] <http://omr.med.by/html/cure/Glava19.pdf>. 40-41.
3. Lantsman Yu. V., Adamyan A. T., Anisenya I. I. (1990). Opuholi kostey (klinika, diagnostika, lechenie) [Bone tumors]. Tomsk, 318. (in Russia)
4. Trapeznikov N. N., Eremina L. A., Amiraslanov A. T., Sinyukov P. A. (1986). Opuholi kostey [ Bone tumors ]. Moskov, Meditsina, 304. (in Russia)
5. Kraevskogo A. N., Smolyannikova, A. V., Sarkisova D. S. (1993). Patologoanatomicheskaya diagnostika opuholey cheloveka [Pathoanatomical diagnosis of human tumors.]. Moskov, Meditsina, T. 2, 688. (in Russia)
6. Trapeznikov N. N., Solovev Yu. N., Eremina L. A., Amiraslanov A. T. (1993). Sarkomyi kostey (Klinika, diagnostika, lechenie) [Bone sarcomas (Clinic, diagnostics, treatment)]. Moskov, Meditsina, 314. (in Russia)
7. Gleiser C. A. (1981). Telangiectatic osteosarcoma in the dog // Veterinary Pathology, Vol. 18, № 3, 396–398. (in Russia)
8. Slayter M.V., Boosinger T. R., Pool R. R., Dammrich K., Misdorp W. (1994). Histological classification of Bone and Joint Tumors of domestic animals. Second series, 470. (in Russia)

## МОРФОСТРУКТУРНАЯ ХАРАКТЕРИСТИКА ОСТЕОСАРКОМЫ ТРУБЧАТЫХ КОСТЕЙ У СОБАК

***Е. А. Синяговская, Д. В. Сарбаш***

***Аннотация.*** На сегодняшний день значение морфологических исследований в диагностике опухолей костей тяжело переоценить. Для постановки точного диагноза первичной опухоли кости, выбора необходимых методов лечения и постановки прогноза единственным точным методом является отбор ткани опухолей для микроскопического исследования. Учитывая разнообразие форм остеосаркомы, уточненный диагноз следует ставить лишь после тщательного исследования нескольких образцов ткани, взятых из разных участков опухоли.

*В статье представлены результаты морфологических исследований 26 собак с остеосаркомой длинных трубчатых костей.*

*Морфологическими исследованиями образцов опухоли выявлено шесть различных форм остеосаркомы, среди которых классическая остеосаркома (фибро-, хондро- и остеобластическая) составляла 34,6, периостальная – 19,2, мелкоклеточная и паростальная – по 15,4, поверхностная остеосаркома высокой степени злокачественности – 11,5, а центральная остеосаркома низкой степени злокачественности – 3,9 %. Как показывают проведенные исследования, макроскопическая картина выявленных вариантов остеосаркомы является достаточно разнообразной.*

*При исследовании микроскопической структуры все виды остеосаркомы характеризуются выраженным атипизмом клеток, разнообразным клеточным составом, наличием значительного количества атипичных фигур деления, а также способностью к образованию остеоида, степень развития которого зависит от вида остеосаркомы.*

**Ключевые слова:** *собаки, трубчатые кости, гистологические варианты остеосаркомы, классическая, периостальная, мелкоклеточная, паростальная, телеангиоэктатическая, поверхностная, центральная остеосаркома, степень злокачественности*

## **MORPHOSTRUCTURAL CHARACTERISTIC OSTEOSARCOMA OF TUBULAR BONES IN DOGS**

***K. Sinyagovskay, D. Sarbash***

**Abstract.** *The present value of morphological studies in the diagnosis of bone tumors unconditionally. For setting an accurate diagnosis of the primary tumor of bone, select the appropriate treatment and prognosis of setting only accurate method is the selection of tumor tissue for microscopic examination. Given the diversity of osteosarcoma, a revised diagnosis should be set only after careful study of several tissue samples taken from different parts of the tumor. The results of morphological study of 26 dogs with long femur bones. Morphological studies of tumor samples revealed osteosarcoma six different forms, including classical osteosarcoma (fibro-, hondro- and osteoblastychna) was 34,6, periosteal – 19,2, small and parosteal– by 15,4, surface osteosarcoma high degree of malignancy – 11,5, and the central osteosarcoma low degree of malignancy – 3,9%. As the studies, macroscopic picture revealed osteosarcoma options are quite diverse. In the study of the microscopic structure of all types of osteosarcoma cells characterized by pronounced atipizm, diverse cellular composition, the presence of a considerable number of atypical shapes of division and the ability to osteoyidu tumors, the degree of which depends on the type of osteosarcoma.*

**Keywords:** *dog bones, histological variants of osteosarcoma, classical, periosteal, small, parosteal, teleanhioektatychna, surface, central osteosarcoma, degree of malignancy*