УДК 616.12-008.4:611.127

ГІСТОЛОГІЧНІ ЗМІНИ У МІОКАРДІ ЩУРІВ ЗА ЕКСПЕРИМЕНТАЛЬНО СФОРМОВАНОЇ ІШЕМІЇ

А. Й. МАЗУРКЕВИЧ, доктор ветеринарних наук, професор

В. В. КОВПАК, кандидат ветеринарних наук

О. С. КОВПАК, аспірант*

Національний університет біоресурсів і природокористування України

E-mail: alex88-87@yandex.ru

Анотація. *Встановлено, що інфаркт міокарда, змодельований шляхом накладання лігатури на коронарну артерію, супроводжується розвитком класичної картини усіх стадій його розвитку, що дозволяє прослідкувати стадійність процесу та визначити оптимальні терміни для проведення клітиннозаміщувальної терапії. Перебіг інфаркту ускладнюється внаслідок набряку пошкоджених кардіоміоцитів та стискання ними судин позаінфарктної зони, внаслідок чого патологічний процес захоплює не лише зону інфаркту, а й сусідні ділянки, де також спостерігаються ознаки прогресуючого периферичного інфаркту міокарда: набряк кардіоміоцитів, активацію стромального компоненту.*

Ключові слова: *експерементальна ішемія, гістологічні зміни, ішемія міокарда*

Актуальність. У практиці лікування дрібних тварин кардіологічні захворювання займають значну частину випадків захворювань внутрішніх органів. Загальна кількість випадків хвороб серця у дрібних тварин у цілому складає близько 10%. На відміну від людей у домашніх тварин інфаркт міокарда більш рідкісне явище, проте становить не меншу загрозу для здоров’я та якості життя [5].

Практичний інтерес до ветеринарної кардіологіі почався в 1960-х роках, після надходження інформації, отриманої від посмертних розтинів тварин. Незважаючи на багато наукових відкриттів, спрямованих на зниження захворюваності на серцево-судинну недостатність та смертності, можливість зниження цих показників залишається найбільш проблемною. Провідну роль у

* Науковий керівник – доктор ветеринарних наук, професор А. Й. Мазуркевич

виникненні основних захворювань серця у домашніх тварин відіграють розлади коронарного кровообігу, які у свою чергу призводять до ішемічних, некротичних чи фібринозних змін міокарда [9].

Тромбоз або емболія коронарних артерій сприяє виникненню в серці зони ішемії і некрозу кардіоміоцитів, які з часом заміщаються сполучнотканинним рубцем. Через свої особливості анатомії та функції пошкоджений міокард ніколи не відновлює своєї початкової структури. Це спричинює тяжкі наслідки через патологічні зміни функції серця і розвитку таких ускладнень, як серцева недостатність, аритмії, аневризми, розрив міокарда тощо.

На даний час і досі тривають пошуки методів лікування ішемії інфаркту та його наслідків. Оскільки одним із важливих кроків у дослідженні патології є правильно сформована експериментальна модель, то актуальним є визначення оптимального методу формування ішемії міокарда з типовими змінами, характерними для даної патології.

Аналіз останніх даних та публікацій. Для відтворення гострого інфаркту міокарда в експерименті зазвичай використовують лігування коронарних артерії. Даний метод дозволяє повністю зупинити кровообіг у даній артерії [4]. Більшість науковців [7, 8] сходяться на думці, що після лігування коронарних судин виникають характерні некротичні зміни в міокарді. Проте використання даного методу пов’язана з високою летальністю дослідних тварин [2], що зумовлює необхідність пошуку альтернативних методів формування даної патології [3, 6, 1].

Мета дослідження - визначити оптимальний метод формування експериментальної ішемії міокарда та у динаміці дослідити мікроструктурні зміни у ньому задля подальшого дослідження способів лікування даної патології.

Матеріали і методи дослідження. Експерименти на тваринах були проведені з дотриманням вимог Закону України «Про захист тварин від жорстокого поводження» (ст. 230 від 2006 року), «Загальних етичних принципів експериментів над тваринами», схвалених Національним конгресом

із біоетики і узгоджених з положеннями «Європейської конвенції щодо захисту хребетних тварин, яких використовують в експериментах та інших наукових цілях» (Страсбург, 1986).

Для досліджень використовували самиць лабораторних щурів масою 210-250 г, віком 3 місяці. Тварини були розділені на три групи: I – тварини з лігованою лівою коронарною артерією, II – з коагульованою лівою коронарною артерією, III – контрольна (торакотомія без маніпуляцій на серці). Всі маніпуляції з тваринами виконувалися під загальним наркозом для чого одноразово внутрішньочеревно вводили 2 %-й розчин тіопенталу-натрію з розрахунку 4 мг на 100г живої маси.

Торакотомію виконували в умовах штучної вентиляції легень по лінії розрізу. Інфільтраційну анестезію проводили 0,5 %-им розчином новокаїну. Розріз довжиною 5 см виконували з лівого боку у 5-му міжребер'ї. Для кращого доступу до серця за допомогою ранорозширювачів розсували ребра, після чого розсікали перикард.

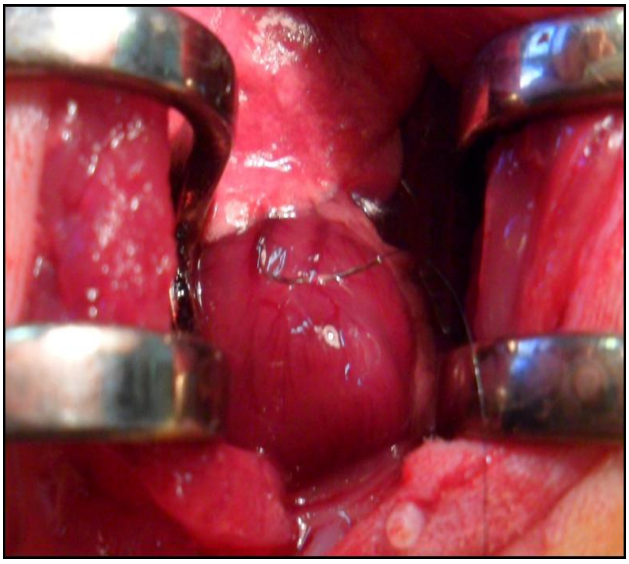

Рис. 1. Лігування лівої коронарної артерії.

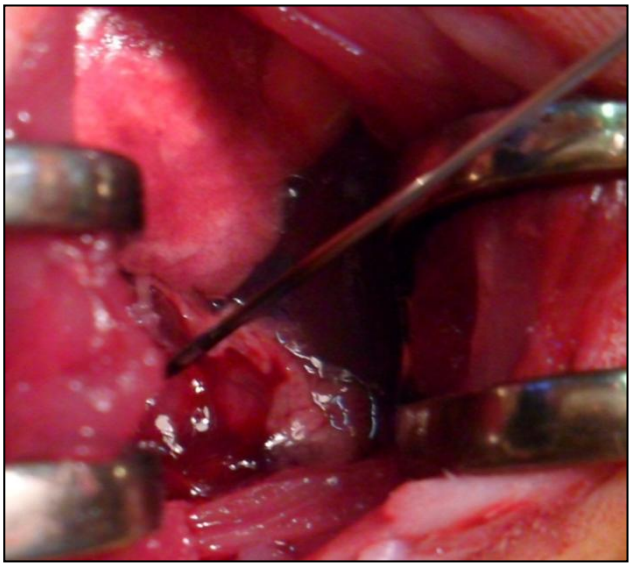

Рис. 2. Коаголювання лівої коронарної артерії.

Для визначення оптимального методу моделювання інфаркту використовували два способи. У першій дослідній групі інфаркт міокарда моделювали шляхом накладання лігатури. Голку, що має діаметр 0,2 мм та

довжину 6,5 мм, підводили під передню нисхідну гілку лівої коронарної артерії на відстані приблизно 3 мм від верхівки серця та затягували лігатуру. Враховуючи властивості шовного матеріалу маніпуляцію проводили дуже обережно, задля попередження перерізання судини.

У другій групі інфаркт моделювали шляхом коагуляції артерії у вищезазначеному місці за допомогою розжареної голки, припинення кровообігу виникало внаслідок стенозу артерії під дією високої температури.

Після проведення маніпуляції операційну рану ушивали пошарово. Для попередження розгризання швів їх покривали клеєм БФ-6 та накладали марлеву пов'язку.

Відбір проб тканин для гістологічних досліджень за вивчення перебігу ішемічного інфаркту проводили на 7, 12, 17 та 25 добу.

Фіксацію відібраних зразків здійснювали протягом 7 діб, використовуючи 10 %-ий водний розчин нейтрального формаліну, об'єм якого у 20-40 разів перевищував об'єм відібраного матеріалу. Зрізи завтовшки 5-7 мкм виготовляли за допомогою ротаційного мікротома HM 320 E (MICROM, Німеччина). Для дослідження гістоструктури міокарду зрізи фарбували гематоксиліном та еозином, з метою виявлення сполучної тканини (за методом Ван Гізон), після чого препарати піддавали світловій мікроскопії (мікроскоп Leica DMR).

Результати досліджень та їх обговорення. Для визначення оптимального методу формування ішемії міокарда з подальшим розвитком ішемічного некрозу ділянки міокарда – інфаркта, дослідили два методи формування даної патології.

На 25 добу після формування ішемії міокарда тварин піддавали евтаназії та досліджували макроскопічні та мікроскопічні зміни, які виникли у міокарді щурів протягом вказаного часу. У групі тварин із лігованою коронарною артерією відмічали яскраво виражені зони некрозу міокарда, макроскопічно вони були дещо світліші та з більш щільною консистенцією, ніж у нормі, поверхня розрізу сухувата, гістологічно виявляли ознаки коагуляційного

(сухого) некрозу (розпад цитоплазми на грудки та виявляли пікноз та рексис ядра, а також розростання сполучної тканини (рис. 3)), по периферії – циркулярні розлади, що проявляються гіперемією судин (рис. 4) і дистрофічні зміни кардіоміоцитів.

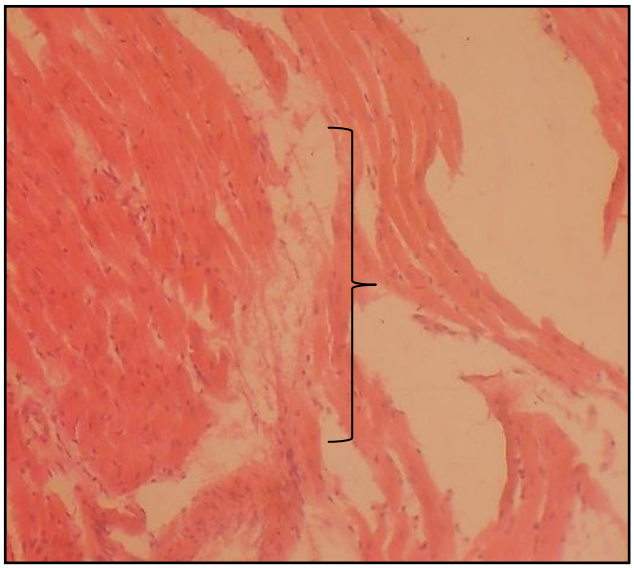

Рис. 3. І дослідна група, ділянка ішемії: розростання сполучної тканини. Гістопрепарат, фарбування гематоксиліном і еозином. Зб.×100.

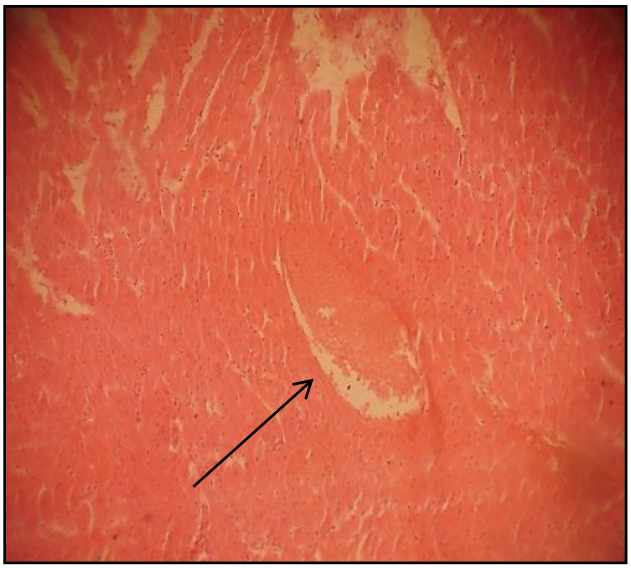

Рис. 4. І дослідна група, ділянка ішемії: гіперемія судини міокарда. Гістопрепарат, фарбування гематоксиліном і еозином. Зб.×100.

У групі тварин з коагуляцією лівої коронарної артерії макроскопічно спостерігали червоний вінець на відстані 2 мм від місця припікання, та трохи світліше забарвлення у самому місці маніпуляції, мікроскопічно – виявляли порушення структури кардіоміоцитів (рис. 5). Варто зазначити, що дані зміни характерні для опіку, тому можна стверджувати, що зміни, які виникли, більш характерні для самої маніпуляції (коагуляція) ніж для ішемії. Отримані дані збігаються з результатами, отриманими іншими авторами [6].

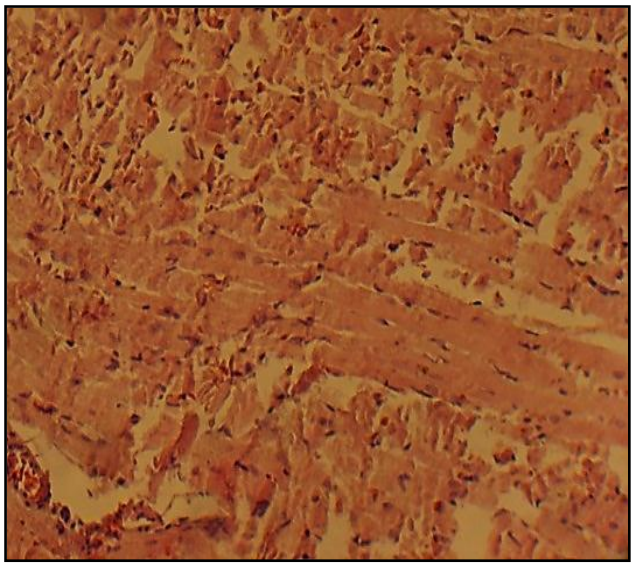

Рис.5. ІІ дослідна група, порушення структури кардіоміоцитів. Гістопрепарат, фарбування гематоксиліном і еозином. Зб.×100.

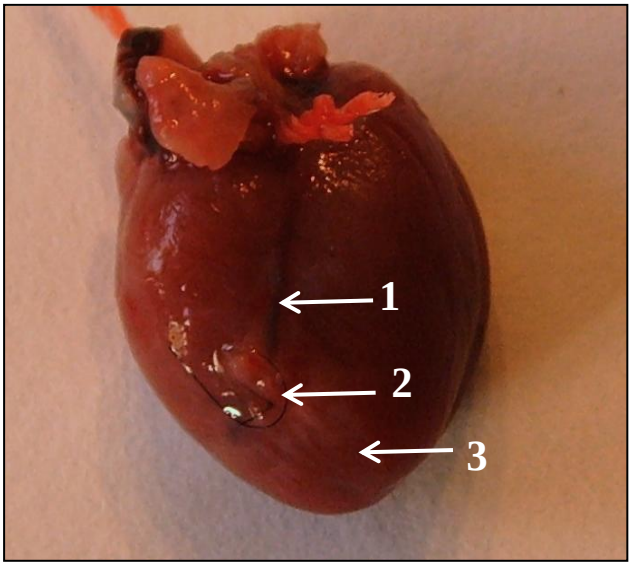

Рис.6. Макроскопічні зміни в серці щура після лігування лівої коронарної артерії: 1 – гіперемійована судина; 2 – місце лігатури; 3 – ділянка ішемії. Макропрепарат. Нативний препарат.

Нами було встановлено, що повною мірою зміни характерні для ішемії міокарда з подальшим некрозом ділянки міокарда можливо досягнути за лігування судини, тому в подальших дослідженнях вивчення перебігу ішемії використовувався зазначений метод.

Кожен препарат серця отриманий від дослідних тварин піддавали макроскопічному порівнянню з серцем неоперованих тварин, лише після підтвердження наявності змін продовжували подальше гістологічне дослідження. Підставою для подальших гістологічних досліджень було: збільшення розмірів серця відносно норми, наявність аневризм, видима зона ішемії (дещо світліша та з більш щільною консистенцією, ніж у нормі) поверхня розрізу сухувата (рис. 6).

На 7 добу після моделювання інфаркту міокарду відмічали наявність запального процесу, інфільтрацію зони пошкодження тканинними макрофагами, лейкоцитами та утворення грануляційної тканини у вигляді бар’єру навколо ділянки пошкодження. У зоні ішемії спостерігали міоцитоліз кардіоміоцитів та коагуляційний некроз; водночас загиблі клітини набрякали, проте зберігали свої контури, оскільки цитоплазматичні білки коагулювались та

ставали стійкими до дії лізосомальних ферментів (рис. 7). Одночасно спостерігали підвищену активність стромального компоненту – проліферацію клітин строми, активацію ендотеліоцитів (рис. 8).

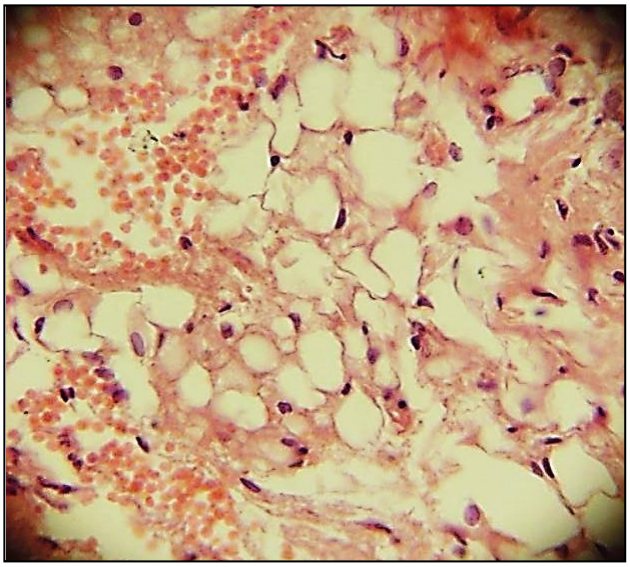

Рис.7. 7-й день після лігування артерії. Ознаки коагуляційного некрозу. Гістопрепарат, фарбування гематоксиліном і еозином. Зб.×400.

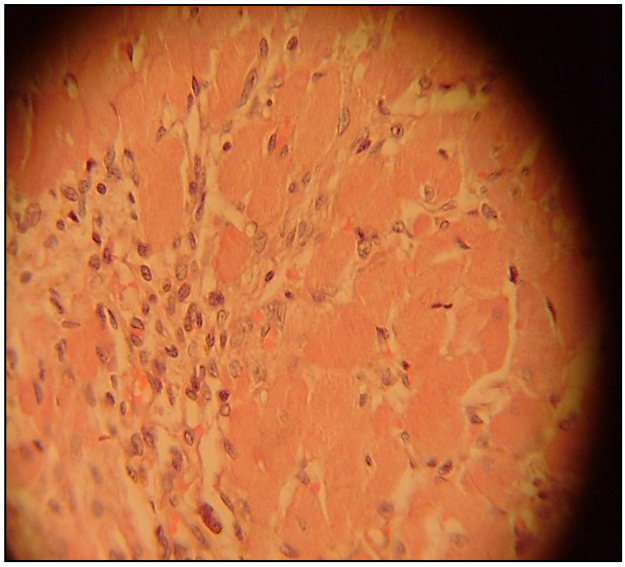

Рис.8. 7-й день після лігування артерії. Проліферація клітин строми. Гістопрепарат, фарбування за методом Ван Гізон. Зб.×400.

На 12 добу після формування інфаркту спостерігали активізацію процесів формування рубцевої тканини і відкладання колагену без утворення колагенових волокон (рис. 9). В позаінфарктній зоні спостерігали набряк кардіоміоцитів та формування сладжів еритроцитів у капілярах. На окремих ділянках зони інфаркту спостерігали окремі острівці некротизованих кардіоміоцитів (рис. 10).

На 17 добу у ділянці патологічного процесу спостерігались початкові етапи формування сполучної тканини. Тим часом в зоні виявлялась значна кількість судин та фібробластів (рис. 11). У центральних ділянках інфаркту відмічалась присутність сформованих колагенових волокон (рис.12). Поза зоною пошкодження спостерігався інтрацелюлярний набряк кардіоміоцитів.

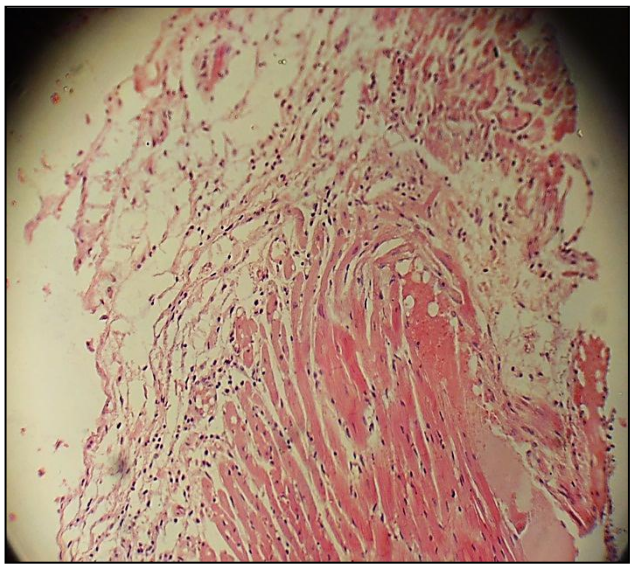

Рис. 9. 12 доба після лігування артерії. Активація процесів утворення рубцевої тканини. Гістопрепарат, фарбування за методом Ван Гізон. Зб.×400.

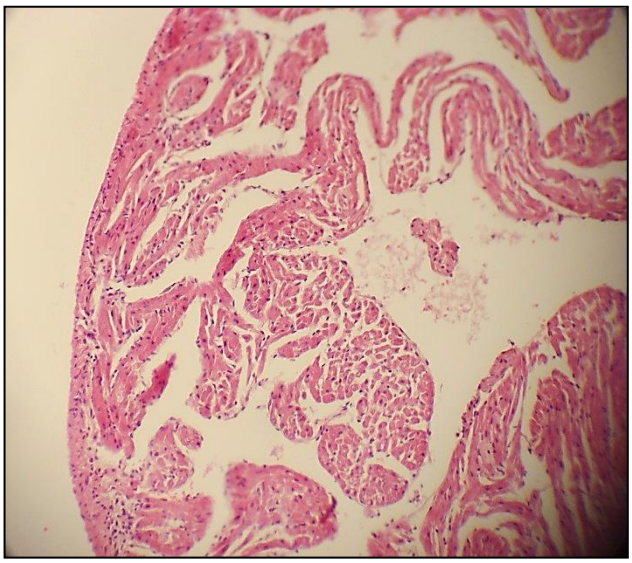

Рис. 10. 12 доба після лігування артерії. Окремі острівці некротизованих кардіоміоцитів. Гістопрепарат, фарбування гематоксиліном і еозином. Зб.×100.

Рис. 11. 17 доба після лігування артерії. Початковий етап формування сполучної тканини: значна кількість судин та фібробластів. Гістопрепарат, фарбування за методом Ван Гізон. Зб.×100.

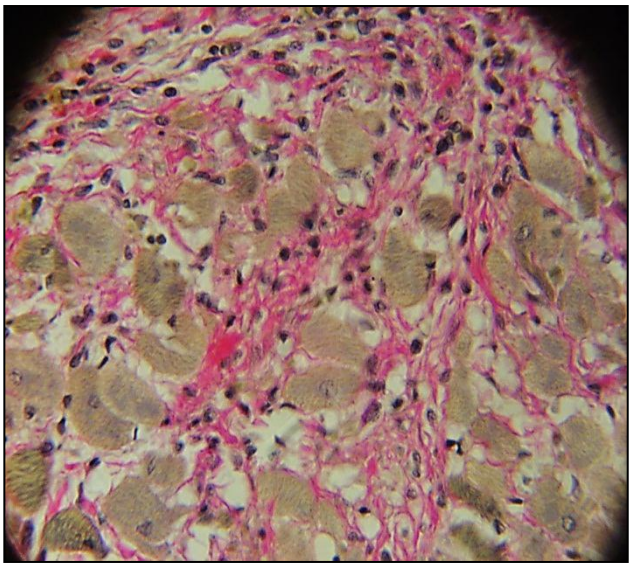

Рис. 12. 17 доба після лігування артерії. Сформовані колагенові волокна у центральній ділянці ішемізованого міокарда. Гістопрепарат, фарбування за методом Ван Гізон. Зб.×400.

На 25 добу після формування інфаркту у зоні пошкодження спостерігали активне формування і структуризацію сполучної тканини. У сполучній тканині відмічали значну кількість судин синусоїдного типу. Патологічний процес

захоплював не лише зону інфаркту, а й сусідні ділянки, де також спостерігались ознаки прогресуючого периферичного інфаркту міокарду (рис. 13): набряк кардіоміоцитів, активацію стромального компоненту, формування грануляційної тканини. В окремих ділянках відмічали повне заміщення некротичної тканини рубцевою. Рубцева тканина була неоднорідна (рис. 14), що свідчить про неодномоментність її розвитку.

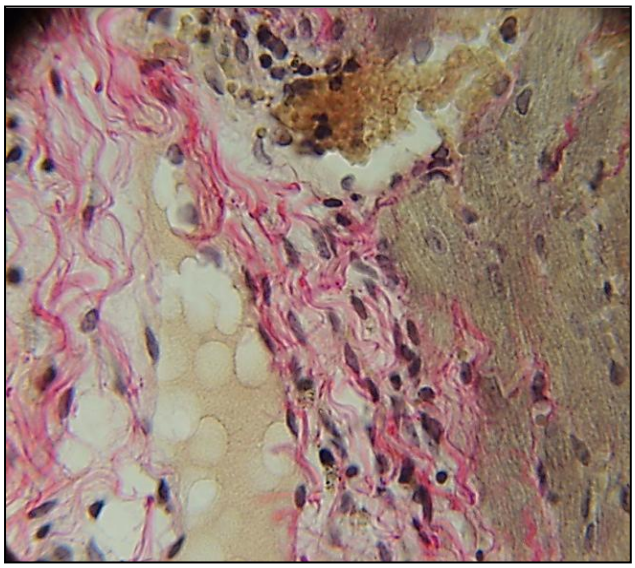

Рис. 13. 25 доба після лігування артерії. Прогресуючий периферичний інфаркт міокарда. Гістопрепарат, фарбування за методом Ван Гізон. Зб.×400.

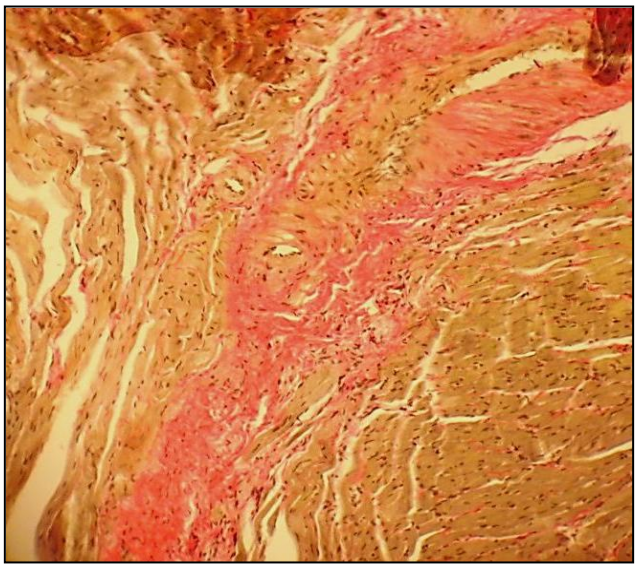

Рис. 14. 25 доба після лігування артерії. Утворення сполучнотканинного рубця. Гістопрепарат, фарбування за методом Ван Гізон. Зб.×400.

У процесі перебігу інфаркту його зона збільшувалась, що, можливо, відбувалося за рахунок стисканням судин набряклими пошкодженими кардіоміоцитами.

Висновки

1. Оптимальним методом формування ішемії міокарда у щурів є лігування лівої коронарної артерії.

2. Ішемія міокарду, змодельована шляхом накладання лігатури на коронарну артерію, супроводжується розвитком класичної картини ішемічної хвороби серця.

3. Процес перебігу інфаркту ускладнюється розширенням ішемічної зони, очевидно, внаслідок набряку пошкоджених кардіоміоцитів та стискання ними судин позаінфарктної зони.

4. Дослідження мікроструктурних змін міокарду на фоні ішемічного інфаркту дозволяє прослідкувати стадійність процесу.

Перспективи подальших досліджень. Представлена модель ішемічного інфаркту міокарду у щурів та наведені результати дослідження мікроструктурних змін у ньому на різних строках використовуватимуться в подальших дослідженнях із вивчення ефективності застосування клітинної терапії за ішемічного інфаркту міокарда.

Список літератури

1. Биотехнологические принципы формирования экспериментального некроза миокарда / А. Г. Бабаева, Т. В. Шканд, Н. А. Чиж [и др.] // Весник неотложной и востановительной медицыны. – 2012. – 13, № 1 . – С.11-15.
2. Разработка модели инфаркта миокарда в хроническом эксперименте у крыс / П. С. Большов, А. О. Чижмак, С. В. Мульский [и др.] // Международный журнал прикладных и фундаментальных исследований. – 2015. – № 5. – С. 52-53.
3. Джиджихия К. М. Лабораторный синтез экспериментальной модели инфаркта миокарда у крыс/ К. М. Джиджихия, А. Х. Каде, С. А. Занин // Фундаментальные исследования. – 2013. – № 12 – С.461-465.
4. Лопухин М.Ю. Эксперементальная хирургия./ М. Ю. Лопухин – М.:Медицина, 1971. – 346с.
5. Мартин М.В. Кардиореспираторные заболевания собак и кошек/ М. В. Мартин, Б. М. Коркорэн; пер. с англ. С. Л. Черятников. – М.: «Аквариум-Принт», 2004. – 496 с.
6. Овсепян А. А. Моделирование инфаркта миокарда на мышах: методология, мониторинг, патоморфология / А. А. Овсепян, Д. Н. Панченков, Е. Б. Прохорчук // Acta Naturae. – 2011. – 3, № 1(8). – С.114-122.
7. Огнев Б.В. Кровеносные сосуды сердца в норме и патологии / Б. В. Огнев, В. Н. Саввин, Л. А.Савельева. – М.: Государственное издательство медицинской литературы, 1954г. – 120 с.
8. Фетисова Т.В. Биохимия инфаркта миокарда / Т. В. Фетисова, Р. А. Фролькис. – К.:Здоровье, 1976г. – 168 с.
9. Philip R. Fox. Textbook of canine and feline cardiology: principles and clinical practice / Philip R. Fox, David Sisson, N. Sydney. – [2nd ed.]. – Philadelphia: W.B.SAUNDERS COMPANY,1999. – 955p.

References

1. Babaeva A. H. (2012). Byotekhnolohycheskye pryntsypy formyrovanyya éksperymentalnoho nekroza myokarda [Biotechnological principles of experimental myocardial necrosis] *Journal of Emergency and rehabilitation medicine*. 13: 1, 11-15 [in Russian].
2. Bol'shov P.S., Chizhmak A.O., Mul'skiy S.V. et al. (2015). Razrabotka modeli infarkta miokarda v khronicheskom eksperimente u krys [Development of a model of myocardial infarction in the chronic experiment in rats] *International Journal of Applied and fundamental research*. 5, 52-53 [in Russian].
3. Dzhidzhikhiya K.M., Kade A.Kh. and Zanin S.A. (2013). Laboratornyy sintez eksperimental'noy modeli infarkta miokarda u krys [Laboratory synthesis of experimental model of myocardial infarction in rats] *Basic research*. 12, 461-465 [in Russian].
4. Lopukhin M.Yu. (1971). Eksperimental'naya khirurgiya [Experimental Surgery]. Medicine, Moscow [in Russian].
5. Martin M.V. and Korkoren B.M. (2004). Kardiorespiratornyye zabolevaniya sobak i koshek [Cardiorespiratory diseases of dogs and cats], translated by Cheryatnikov S.L., Akvarium-Print, Moscow [in Russian].
6. Ovsepyan A.A., Panchenkov D.N. and Prokhorchuk Ye.B. (2013). Modelirovaniye infarkta miokarda na myshakh: metodologiya, monitoring, patomorfologiya [Modeling of myocardial infarction in mice: methodology, monitoring, pathomorphology] *Acta Naturae*. 3: 1(8), 114-122 [in Russian].
7. Ognev B.V., Savvin V.N. and Savel'yeva L.A. (1954). Krovenosnyye sosudy serdtsa v norme i patologii [The blood vessels of the heart in health and disease]. Gosudarstvennoye izdatel'stvo meditsinskoy literatury - State Publishing House of the medical literature, Moscow [in Russian].
8. Fetisova T.V. and Frolkis R.A. (1976). Biokhimiya infarkta miokarda [Biochemistry of myocardial infarction]. Zdorov'ye. – Health, Kiev [in Russian].
9. Philip R. Fox, Sisson D., Sydney N. (1999). Moise Textbook of canine and feline cardiology: principles and clinical practice, 2nd ed. W. B. Saunders company, Philadelphia.

ГИСТОЛОГИЧЕСКИЕ ИЗМЕНЕНИЯ В МИОКАРДЕ КРЫС ПОСЛЕ ЭКСПЕРИМЕНТАЛЬНО СФОРМИРОВАННОЙ ИШЕМИИ

А. И. Мазуркевич, В. В. Ковпак, О. С. Ковпак

Аннотация. *Установлено, что инфаркт миокарда, смоделированный путем наложения лигатуры на коронарную артерию, сопровождается развитием классической картины всех стадий его развития, позволяет проследить стадийность процесса и определить оптимальные сроки для проведения клеточнозаместительной терапии. Течение инфаркта осложняется вследствие отека поврежденных кардиомиоцитов и сжатия ними сосудов внеинфарктной зоны, в результате чего патологический процесс захватывает не только зону инфаркта, но и соседние участки, где также*

наблюдаются признаки прогрессирующего периферического инфаркта миокарда: отек кардиомиоцитов, активацию стромального компонента.

Ключевые слова: *экспериментальная ишемия, гистологические изменения, ишемия миокарда*

HISTOLOGICAL CHANGES IN MYOCARDIUM OF RATS BECAUSE OF EXPERIMENTALLY FORMED ISCHEMIA

A. Mazurkevych, V. Kovpak, O. Kovpak

Abstract. *Myocardial ischemia, modeled by ligation imposing on coronary artery, is followed by the development of classical picturing of coronary heart disease and to determine the optimal time for cell replacement therapy. The process of myocardial infarction course is complicated with the expansion of ischemic zone, apparently due to swelling of damaged cardiomyocytes and squeezing by them the vascular of zone, outside the infarction which is also showing signs of progressive peripheral myocardial infarction: swelling of cardiomyocytes, the activation of the stromal component.*

Keywords: *experimental ischemia, histological changes, myocardial ischemia*