УДК 619:616.12-073:636.8

ПРОЯВ ГІПЕРТРОФІЧНОЇ ФОРМИ КАРДІОМІОПАТІЇ У СВІЙСЬКОГО КОТА ЗА ХРОНІЧНОЇ НИРКОВОЇ НЕДОСТАТНОСТІ

В. М. ПЛИСЮК, магістр ветеринарної медицини, аспірант

М. І. ЦВІЛІХОВСЬКИЙ, академік НААН, доктор біологічних наук, професор

Національний університет біоресурсів і природокористування України

E-mail: 2976583@gmail.com; m_tsvilikhovsky@ukr.net

Анотація. *Кардіоміопатії у тварин поділяють на первинні та вторинні. До первинних (ідіопатичних) кардіоміопатій відносять генетично детерміновані патології міокарду. До причин, що можуть викликати вторинні форми гіпертрофічних кардіоміопатій відносять гіпертиріоз, захворювання нирок, хронічні анемії та інші патології. У свійських котів частка кардіоміопатій складає 95 % від усіх патологій серця.*

Мета даної роботи – дослідити прояв гіпертрофічної форми кардіоміопатії у свійського кота за хронічної ниркової недостатності.

Для виявлення і підтвердження хронічної ниркової недостатності у свійського кота проводили біохімічні дослідження сироватки крові. Для діагностування гіпертрофічної форми кардіоміопатії у свійського кота застосовували метод ультразвукового дослідження серця (ехокардіографію).

Результатом дослідження є висока достовірність ($p \leq 0,001$) підтвердження наявності гіпертрофічної форми кардіоміопатії у свійського кота за хронічної ниркової недостатності. Аналіз результатів досліджень гіпотетично дає можливість вважати хронічну ниркову недостатність у свійського кота можливим етіологічним чинником гіпертрофічних змін міокарду. Оскільки регулюючий вплив на сталість тиску крові належить ниркам через ренін-ангіотензин-альдостеронову систему, то наявні патологічні зміни міокарду у свійського кота можуть бути розцінені як концентрична гіпертрофія міокарду внаслідок системної гіпертензії, що розвивається за хронічної хвороби нирок.

Ключові слова: *свійський кіт, міокард, кардіоміопатія, нирки, гіпертрофія, ехокардіографія*

Актуальність. Серед всіх захворювань серцево-судинної системи кардіоміопатії мають найбільше клінічне значення. На частку кардіоміопатій у свійського кота припадає більше 95 % від усіх захворювань серця [1]. Найчастіше у свійського кота діагностують гіпертрофічну форму кардіоміопатії. Підступність кардіоміопатій у свійського кота полягає в тому, що в переважній більшості

випадків захворювання протікає безсимптомно і закінчується раптовою смертю. Зважаючи на це, діагностичний підхід і лікування свійського кота за кардіоміопатій відносять до однієї з найголовніших складових їхнього здоров'я [2].

Аналіз останніх досліджень та публікацій. Під терміном «кардіоміопатія» прийнято вважати велику групу різних за етіологією і патогенезом захворювань міокарда дистрофічного характеру, що мають схожу клінічну картину [3]. За кардіоміопатій виникають різні структурні зміни в серці, що призводять до систолічної або діастолічної серцевої недостатності. Кардіоміопатії розділяють на первинні і вторинні. За первинних кардіоміопатій джерелом патологічних змін серця є власне міокард. Первинні кардіоміопатії ще називають ідіопатичними, оскыльки не завжди вдається виявити патологічний етіологічний чинник. В минулому до ідіопатичних кардіоміопатій відносили переважну більшість випадків патологій серця у свійського кота. За метаболічних патологій або системних аномалій, кардіоміопатію можна виключати з категорії «ідіопатична» та розглядати як вторинну форму [4, 5].

Прикладом первинної форми кардіоміопатії може бути гіпертрофічна кардіоміопатія в людей і деяких порід свійського кота, за якої захворювання є генетично обумовленим і має аутосомно-домінантний тип успадкування [6, 7].

Причинами розвитку вторинної форми гіпертрофічної кардіоміопатії можуть бути гіпертиріоз, захворювання нирок, хронічні анемії та ін. Тому переважна кількість кардіоміопатій у свійського кота може мати вторинний етіологічний характер. Логічним буде зробити припущення, що майбутні дослідження і обстеження свійського кота за кардіоміопатій будуть давати можливість виявляти первинні патології та не рахувати кардіоміопатії ідіопатичними [5].

Нирки є одним із органів, що через ренін-ангіотензин-альдостеронову систему (РААС) регулюють сталість тиску крові в організмі тварин. За хронічних патологій нирок відбувається активація РААС, що відноситься до довгострокових

компенсаторних процесів серцевої недостатності та може мати прямий вплив на прояв гіпертрофічних змін у міокарді [8].

Мета дослідження – дослідити прояв гіпертрофічної форми кардіоміопатії у свійського кота за наявності хронічної ниркової недостатності.

Матеріали і методи дослідження. Для діагностики гіпертрофічної форми кардіоміопатії у свійського кота використовували ультразвукове дослідження серця (ехокардіографію). Ехокардіографію проводили на ультразвукових системах «MyLab Class C» фірми «Esaote» і «Imagic Agile» фірми «Kontron Medical» із використанням секторальних (фазованих) мультичасточних датчиків.

Для виявлення і підтвердження хронічної ниркової недостатності у свійського кота проводили біохімічні дослідження сироватки крові з використанням напівавтоматичного біохімічного аналізатора StatFax 1904+ фірми Awareness Technology (США) та реактивів фірми BioSystems.

Результати досліджень піддавали статистичній обробці в редакторі Microsoft Excel, користуючись методом варіаційної статистики для середніх величин. Усі значення представлені у вигляді M ± m, де M – середнє значення показника, m – стандартна похибка середнього показника.

Результати досліджень та їх обговорення. У роботі використано результати досліджень 15 свійських котів віком від 1 до 16 років. Серед загальної кількості досліджених котів переважна кількість тварин належала до шотландської висловухої породи.

Наявність гіпертрофічної форми кардіоміопатії в котів дослідних груп і відсутність патологій серця в котів контрольної групи підтверджували шляхом ультразвукового (ехокардіографія) дослідження серця (рис. 1, 2).

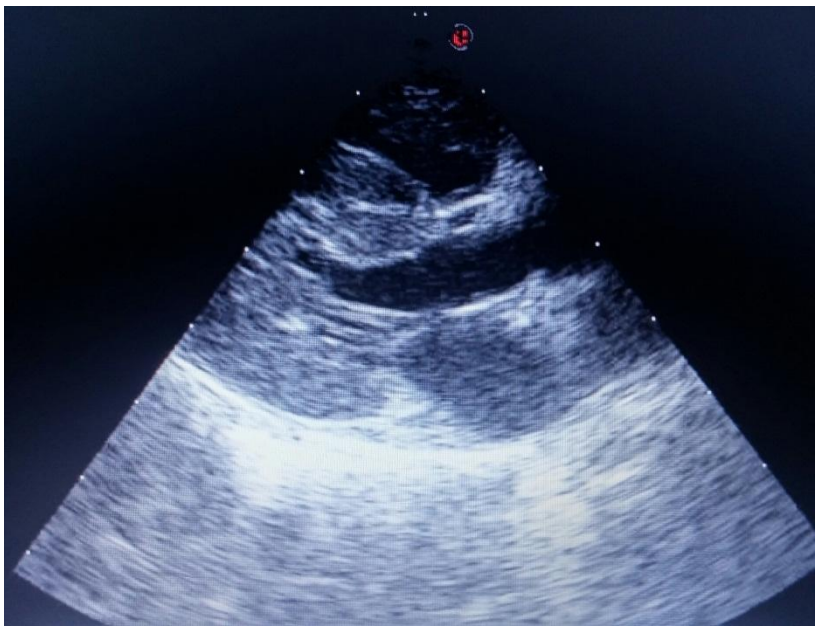

Рис. 1. Ультрасонограма серця кота «Денні» породи «Мейн кун» віком 1 рік. Візуалізується гіпертрофічна форма кардіоміопатії. Ехокардіографія виконана із правого парастернального доступу по довгій вісі лівого шлуночка у В-режимі

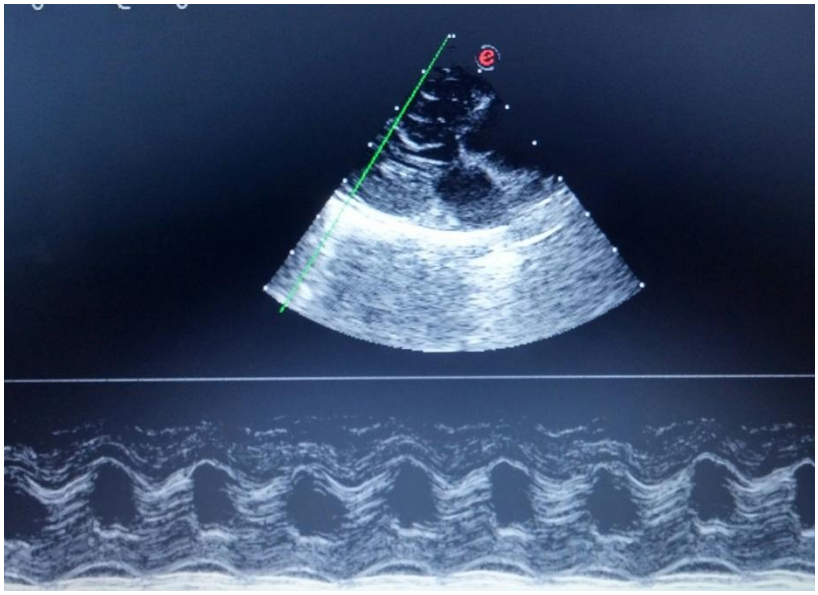

Рис. 2. Ультрасонограма серця кота «Денні» породи «Мейн кун» віком 1 рік. Візуалізується гіпертрофічна форма кардіоміопатії. Ехокардіографія виконана із правого парастернального доступу по довгій вісі лівого шлуночка в М-режимі

Оцінку функціонального стану нирок свійського кота проводили шляхом дослідження концентрації креатиніну і сечовини в сироватці крові. Результати біохімічних досліджень сироватки крові клінічно здорових і хворих на

кардіоміопатію котів, що мали переважно безсимптомний перебіг захворювання, показано в табл. 1.

1. Біохімічні показники сироватки крові свійського кота за кардіоміопатій, M ± m, n = 5

Показники	Клінічно здорові коти		Хворі на кардіоміопатію коти	
	Lim	M ± m	Lim	M ± m
Креатинін, мкМоль/л	70,6-103	84,8 ± 12,16	70-122	104 ± 17,6
Сечовина, мМоль/л	5,7-9,9	7,5 ± 1,33	4,8-9	6,76 ± 1,4

Результати досліджень вказують на підвищення концентрації креатиніну в сироватці крові свійського кота за кардіоміопатій на 22,64 % порівняно із клінічно здоровими тваринами контрольної групи. Однак цей показник не виходить за межі референтних значень.

Отримані нами результати спонукали до проведення біохімічного дослідження сироватки крові ще однієї групи хворих на кардіоміопатію котів. Так, тварини цієї групи мали переважно симптомокомплекс набряку легень, що вказує на більш тяжкий перебіг кардіоміопатії. Результати досліджень наведено в таблиці 2.

2. Концентрація креатиніну і сечовини в сироватці крові свійського кота за кардіоміопатій, M ± m, n = 5

Показники	Клінічно здорові коти		Хворі на кардіоміопатії коти	
	Lim	M ± m	Lim	M ± m
Креатинін, мкМоль/л	70,6-103	84,8 ± 12,16	70-122	188,2 ± 27,4*
Сечовина, мМоль/л	5,7-9,9	7,5 ± 1,33	11,6-26,8	18,8 ± 2,91**

Примітка: * $p \leq 0,001$, ** $p \leq 0,002$ порівняно із клінічно здоровими котами

Результати досліджень вказують на підвищення концентрації креатиніну в 2,2 раза, а сечовини – в 2,5 раза порівняно із клінічно здоровими тваринами контрольної групи. Отримані нами дані з високою достовірністю підтверджують наявність гіпертрофічної форми кардіоміопатії у свійського кота за хронічної ниркової недостатності.

Висновки і перспективи подальших досліджень. Хронічна ниркова недостатність у свійського кота є можливим етіологічним чинником гіпертрофічних змін міокарду цього виду тварин. Оскільки регулюючий вплив на сталість тиску крові належить ниркам через ренін-ангіотензин-альдостеронову систему, то наявні патологічні зміни міокарду у свійського кота можна розцінити як концентричну гіпертрофію міокарду внаслідок системної гіпертензії, що розвиваєтся за хронічної хвороби нирок.

Перспективою подальших розробок є дослідження різних патологій, що можуть мати потенційний вплив на розвиток кардіоміопатій у свійського кота. Це дозволить значну кількість кардіоміопатій у свійського кота виключити із групи «ідіопатичних».

Список літератури

1. Fox P. R. Feline myocardial diseanse. In: Fox P. R. (ed) Canine and Feline Cardiology. – 1988. – P. 435-466.
2. Лефевр Санди. Кардиомиопатия: факторы риска и тенденции // Veterinary Focus. – 2012. – № 1. – С. 24-25.
3. Митин В.Н. Рестриктивная кардиомиопатия у кошек / Митин В.Н., Бардюкова Т.В., Седов С.В. // Российский ветеринарный журнал. Мелкие домашние и дикие животные. - 2007. - №4. - С. 35- 38.
4. Филип Р. Фокс. Лечение заболеваний миокарда у кошек / Современный курс ветеринарной медицины Кирка / Под ред. Бонагура Дж. Д. Пер. с англ. - М.: « Аквариум Принт». - 2005. - С. 854-860.
5. Чандлер Э.А. Болезни кошек / Чандлер Э.А., Гаскелл К.Дж., Гаскелл Р.М.. Пер. с англ. - М.: «Аквариум Принт». - 2011. - 696 с.
6. Руденко К.В. Гіпертрофічна кардіоміопатія: аналіз безпосередніх та віддалених результатів етапного лікування / Руденко К.В. // Вісник проблем біології і медицини. - 2013. - Вип. 4, том 1 (104). - С. 203-208.
7. Kresken J-G. Katzenherzen / Kresken J-G. // M. hundkatzepferd.- 2010. - №3. - S.6-8.
8. Драпкина О.М. Фиброз и активность ренин-ангиотензин-альдостероновой системы. Реалии и перспективы / Драпкина О.М., Драпкина Ю.С. // Артериальная гипертензия. - 2012. - Том 18, №5. - С. 449-455.

References

1. Fox P. R. (1988) Feline myocardial diseanse. In Fox P. R. (ed) Canine and Feline Cardiology, 435-466.
2. Lefevr Sandi. (2012) Cardiomiopatiya: factori riska i tendencii [Cardiomyopathy: Risk Factors and Trends]. Veterinary Focus, 1, 24-25.

3. Mitin V.N., Bardiukova T.V., Siedov S.V. (2007) Restrictivnaiya cardiomiopatiya u koschek [Restrictive cardiomyopathy in cats]. The Russian Veterinary Journal. Small pets and wild animals, 4, 35- 38.

4. Fox P. R. (2005) Lechenie zabolewaniy miocarda u koschek [Treatment of myocardial diseases in cats]. In: Bonagura J.B., ed: Kirk's current veterinary therapy. Moscow: Aquarium Print, 854-860.

5. Chandler E. A., Gaskell C. J., Gaskell R. M. (2011) Bolezni koschek [Feline medicine and therapeutics]. Moscow: Aquarium Print, 696.

6. Rudenko K. V. (2013) Hipertrofichna kardiomiopatiya: analis bezposerednich ta widdalenich rezultatiw etapnoho likuwannya [Hypertrophic cardiomyopathy: analysis of immediate and long-term results of Staging Treatment]. B. Problems of biology and medicine, 4, (1), 203-208.

7. Kresken J-G. (2010) Katzenherzen. M. hundkatzepferd, 3, 6-8.

8. Drapkina O.M., Drapkina Iu.S. (2012) Fibroz I aktiwnist renin-angiotenzin-aldosteronowoi sistemi. Realii I perspektiwi [Fibrosis and activity of the renin-angiotensin-aldosterone system. Realities and Perspectives]. Arterial hypertension, 18 (5), 449-455.

ПРОЯВЛЕНИЕ ГИПЕРТРОФИЧЕСКОЙ ФОРМЫ КАРДИОМИОПАТИИ У ДОМАШНЕГО КОТА ПРИ ХРОНИЧЕСКОЙ ПОЧЕЧНОЙ НЕДОСТАТОЧНОСТИ

В. Н. Плисюк, Н. И. Цвилиховский

Аннотация. *Кардиомиопатии у животных разделяют на первичные и вторичные. К первичным (идиопатическим) кардиомиопатиям относят генетически детерминированные патологии миокарда. К причинам, которые могут вызывать вторичные формы гипертрофической кардиомиопатии, относят гипертиреоз, заболевания почек, хронические анемии и др. патологии. В домашних котов доля кардиомиопатии составляет 95 % от всех патологий сердца.*

Цель данной работы – исследовать проявление гипертрофической формы кардиомиопатии в домашнего кота при хронической почечной недостаточности.

Для выявления и подтверждения хронической почечной недостаточности в домашнего кота проводили биохимические исследования сыворотки крови. Для диагностирования гипертрофической формы кардиомиопатии в домашнего кота применяли метод ультразвукового исследования сердца (эхокардиографию).

Результатом исследования является высокая достоверность ($p \leq 0{,}001$) подтверждения наличия гипертрофической формы кардиомиопатии в домашнего кота при хронической почечной недостаточности. Анализ результатов исследований гипотетически дает возможность считать хроническую почечную недостаточность в домашнего кота возможным этиологическим фактором гипертрофических изменений миокарда. Поскольку регулирующее влияние на постоянство АД принадлежит почкам через ренин-ангиотензин-альдостероновую систему, то имеющиеся патологические изменения миокарда в домашнего кота могут быть расценены как

концентрическая гипертрофия миокарда вследствие системной гипертензии, которая развивается при хронической болезни почек.

Ключевые слова: *домашняя кошка, миокард, кардиомиопатия, почки, гипертрофия, эхокардиография*

SIGN OF HYPERTROPHIC FORM OF CARDIOMYOPATHY IN DOMESTIC CAT WITH RENAL INSUFFICIENCY

V. N. Plysiuk, M. I. Tsvilikhovski

Abstract. *Among all the diseases of the cardiovascular system cardiomyopathy have the greatest clinical significance. The term "cardiomyopathy" is considered to be a large group of different etiology and pathogenesis of myocardial dystrophic diseases with similar clinical picture. The share of domestic cat cardiomyopathy accounts for over 95% of all heart disease.*

Cardiomyopathies animals are divided into primary and secondary. Primary cardiomyopathy is called idiopathic because it is not always possible to detect a pathological causative factor. Examples of primary forms of cardiomyopathy may be hypertrophic cardiomyopathy in humans and certain breeds of domestic cat in which the disease is genetically conditioned and has autosomal dominant inheritance. For reasons that may cause the secondary form of hypertrophic cardiomyopathy include hyperthyroidism, kidney disease, chronic anemia and al. Pathology. Therefore, the vast number of cardiomyopathies in the domestic cat may be secondary causative nature. Logic would suggest that future research and survey on domestic cat cardiomyopathies, will make it possible to identify the primary disease and idiopathic cardiomyopathy does not count. Kidneys are one of the bodies through the renin-angiotensin-aldosterone system (RAAS) regulate the constancy of blood pressure in animals. For chronic kidney pathologies is activation of the RAAS, referring to the long-term compensatory processes of heart failure and can have a direct effect on the expression of hypertrophic changes in myocardium.

The purpose of this work – to investigate the expression of hypertrophic form cardiomyopathy in the domestic cat with chronic renal insufficiency.

For the detection and confirmation of chronic renal insufficiency in the domestic cat was carried out biochemical studies of blood serum, using a semi-automatic biochemical analyzer StatFax 1904+ production Awareness Technology (USA) and chemicals production BioSystems. For the diagnosis of hypertrophic cardiomyopathy in the form of domestic cat used the method of ultrasound study of the heart (echocardiography). Echocardiography was performed on ultrasound systems «MyLab Class C» company «Esaote» and «Imagic Agile» company «Kontron Medical», using sector (phased) sensors. The research results were subjected to statistical analysis in the editor Microsoft Excel, using the method of variation statistics for average values.

The paper used the research results of 15 domestic cats aged 1 to 16 years. Among the total number of cats studied the vast number of animals belonged to the Scottish

breed. Assessment of kidney function domestic cat study conducted by the concentration of creatinine and urea in blood serum.. Animals of the experimental group were mainly symptoms of pulmonary edema, indicating a more severe course of cardiomyopathy.

The research results indicate the average increase in creatinine concentration to 188,2 ± 27,4 mcmol / L in animal experimental group, which is 2,2 times more than in clinically healthy animals in the control group (p≤0,001). Accordingly, the observed and increase the average concentration of urea to 18,8 ± 2,91 mmol / L in animal experimental group, which is 2,5 times more than in clinically healthy animals in the control group (p≤0,002).

The result of the study is the high reliability confirm the presence of hypertrophic cardiomyopathy in the form of domestic cat with chronic renal insufficiency. Analysis of the results of research makes it possible to consider a hypothetical chronic renal insufficiency in the domestic cat possible etiological factor in hypertrophic myocardium changes. As a regulatory effect on blood pressure constancy belongs kidneys through the renin-angiotensin-aldosterone system, the existing pathological changes in the myocardium in the domestic cat can be considered as concentric myocardial hypertrophy due to systemic hypertension, which develops in chronic kidney disease.

The prospect of further development is the study of various pathologies that may have a potential impact on the development of cardiomyopathy in a domestic cat. It will allow a significant amount of domestic cat cardiomyopathies excluded from the group of "idiopathic".

Keywords: *domestic cat, myocardium, cardiomyopathy, renal, hypertrophy, echocardiography*