УДК 636.4.09.087.7:591.436

МІКРОСКОПІЧНА БУДОВА ПЕЧІНКИ СВИНЕЙ ЗА ЗАСТОСУВАННЯ У ГОДІВЛІ НАТУРАЛЬНИХ КОРМОВИХ ДОБАВОК LG-MAX І СЕЛ-ПЛЕКС

С. А. ТКАЧУК, доктор ветеринарних наук, професор
E-mail: ohdin@ukr.net
Національний університет біоресурсів і природокористування України
І. В. ЯЦЕНКО, доктор ветеринарних наук, професор
E-mail: yacenko-1971@ukr.net
Харківська державна зооветеринарна академія
Я. К. СЕРДЮКОВ, кандидат ветеринарних наук, доцент
E-mail: yargog80@ukr.net
Л. В. ТКАЧИК, кандидат ветеринарних наук
E-mail: tkluz78@gmail.com
Національний університет біоресурсів і природокористування України
А. І. КРАВЧЕНКО, головний ветеринарний лікар
Ветеринарний центр «ЛікоВет», м. Ужгород

https://doi.org/dopovidi2021.04.012

Анотація: *Застосування кормових добавок, що складаються з органічних компонентів і вміщують жирні кислоти, а саме поліненасичені жирні кислоти, сімейства омега-3, є необхідним для регуляції численних біологічних процесів і підтримки метаболічного гомеостазу організму.*

Матеріалом для дослідження слугував молодняк свиней м'ясо-сальної породи (ландрас+велика біла) і зразки м'язової тканини з найдовшого м'язу спини (m.L ongisimus dorsi) свиней, відібраних на рівні 10–12 грудних хребців, під час забою, наприкінці дослідного періоду.

Для гістологічного дослідження відібраний матеріал фіксували у 10 % розчині формаліну за Ліллі, заливали в парафін, виготовляли гістозрізи товщиною 10 мкм, які зафарбовували гематоксиліном Караці та еозином. Отримані препарати досліджували під світловим мікроскопом на фотонасадці Micros MCQ-2000.

Печінка свиней дослідних груп за зовнішніми ознаками не відрізнялася від печінки свиней контрольної групи. Натомість, за проведеним гістологічним дослідженням печінки свиней дослідної групи, яким згодовували кормову добавку LG-MAX 2,0 г/добу, встановили наявність поодиноких дистрофічних процесів у гепатоцитах; у печінці свиней дослідної групи свиней, яким згодовували кормову добавку LG-MAX 4,0 г/добу – наявність зернистої і жирової інфільтративної дистрофії та гіперемії судин всередині часточки, та у печінці свиней, яким згодовували кормову добавку LG-MAX 2,0 г/добу разом із Сел-Плекс – окрім цього, встановлена слабковиражена лімфогістіоцитарна інфільтрація строми.

Ключові слова: *молодняк свиней, печінка, мікроскопічна будова, кормові добавки LG-MAX і Сел-Плекс*

Актуальність. Організація годівлі свиней різних вікових груп, згідно з технологією виробництва, має бути забезпечена можливістю застосування нових кормових добавок, розроблених фахівцями та підтвердженими науковими дослідженнями. Основним результатом наукових досліджень є доведення їх безпечності та якості згідно з призначенням.

Відомо, що кормові антибіотики та гормони заборонені під час відгодівлі свиней, тому акцент ставиться на застосування кормових добавок, а саме: ферментів, у вигляді композицій з мультиензимами, внесення пребіотичних і пробіотичних препартів, органічних кислот для підкислювання, фітобіотичних препаратів, сорбуючих і препаратів з амінокислотами та мінеральними речовинами [1,2].

Аналіз останніх досліджень і публікацій. Застосування кормових добавок, що складаються з органічних компонентів і вміщують жирні кислоти, а саме поліненасичені жирні кислоти, сімейства омега-3, є необхідним для регуляції численних біологічних процесів і підтримки метаболічного гомеостазу організму [3], зниження рівня холестерину в крові, зменшення ризику серцево-судинних захворювань та поліпшення якості м’яса.

Окрім цього, Омега-3 поліненасичені жирні кислоти можуть діяти, як сигнальні молекули, модулюючи протизапальну відповідь та контролюючи клітинні процеси, що беруть участь у запрограмованій загибелі клітин (апоптоз), проліферації лімфоцитів, інактивації запальних цитокінів і фагоцитозі [4].

Регуляція доступності ліпідів для інших тканин, поглинання та синтез ліпідів і секреція ліпопротеїдів відбувається в печінці. Окрім жирової тканини, печінка є одним з основних місць синтезу, як холестерину, так і тригліцеридів жирних кислот. Синтез тригліцеридів залежить від наявності жирних кислот, які отримуються завдяки синтезу de novo, отриманому з дієти або вивільненому з тканин [5]. Окислення жирної кислоти відбувається в печінкових мітохондріях і пероксисомах.

Наведені вище функції печінки щодо регуляції ліпідного обміну відбувається в організмі, як тварин, так і людини. Вчені все частіше досліджують організм людини, беручи за модель організм свині. Така модель має додаткову перевагу через порівняно аналогічну морфологію тіла, фізіологічні та обмінні процеси у людини, а також високу гомологію послідовності та аналогічну хромосомну структуру з геномом людини, порівняно з іншими

домашніми видами тварин [6]. Тому, процеси, виявлені у транскриптомі свиней, швидше схожі на процеси, що відбуваються в організмі людини, та нутрігеномічні і метаболічні дослідження проводять, використовуючи динаміку цих процесів в організмі свиней [7].

Дослідники обирають печінку свиней для вивчення обміну жирних кислот, модулюючи поглинання та синтез ліпідів і секрецію ліпопротеїдів, оскільки вона є органом, який відіграє головну роль у регуляції доступності ліпідів для інших тканин [8,9].

Печінка є найбільшою залозою в організмі тварини. За будовою – це паренхіматозний орган червоно-бурого кольору, який виробляє й виділяє жовч, котра вивідною протокою надходить у дванадцятипалу кишку й там емульгує жири; бере участь в обміні речовин; є місцем відкладання вуглеводів (глікогену); відіграє захисну роль – у печінці руйнуються різні отруйні речовини, що надходять зі шлунку, кишок із кров'ю ворітною веною; синтезує вітаміни А і B_{12}; інактивує гормони; в ембріональний період виконує кровотворну функцію. За вмістом повноцінних білків печінка близька до м'яса. Субпродукти, особливо печінка, багаті вітамінами й мікроелементами [9].

Водночас, печінка є депо вітамінів, виконує детоксикаційну функцію. Виконання цих функцій забезпечується роботою клітинних елементів її паренхіми – гепатоцитами.

Тому, вивчення будови печінки, як органу, і гепатоцитів, у тому числі, а також зміни її мікроструктури, які виникають за дії тих або інших чинників, є актуальним [10].

Мета – дослідження мікроскопічної будови печінки молодняку свиней після застосування у їх годівлі натуральних кормових добавок LG-MAX та Сел-Плекс.

Матеріали і методи дослідження. Матеріалом для дослідження слугував молодняк свиней м'ясо-сальної породи (ландрас+велика біла) і зразки м'язової тканини з найдовшого м'язу спини *(m. longisimus dorsi)* свиней, відібраних на рівні 10–12 грудних хребців, під час забою, наприкінці дослідного періоду.

Дослідні групи формували із кабанчиків – молодих кастрованих самців свиней.

Для проведення досліджень після 15-добового зрівняльного періоду були сформовані 4 групи аналогів (по 5 голів у контрольній та дослідних групах) за походженням, віком і живою масою. Утримувалися тварини в станках по 5 голів. (табл. 1). У дослідному господарстві застосовують такі періоди вирощування свиней: підсисний період – 28 діб; період дорощування – 30–90 діб; відгодівлі – 90–180 діб.

1. Схема науково-господарського досліду

Група тварин	Кількість тварин	Періоди дослідження		
		зрівняльний	дорощування	відгодівля
Контрольна	5	ОР (основний раціон)	ОР	ОР
Дослідна – $Д_1$	5		ОР+2,0 г добавки Lg-max	ОР+2,0 г добавки Lg-max
Дослідна – $Д_2$	5		ОР+4,0 г добавки Lg-max	ОР+4,0 г добавки Lg-max
Дослідна – $Д_3$	5		ОР+2,0 г добавки Lg-max і Сел-Плекс (0,5 мг/кг).	ОР+2,0 г добавки Lg-max і Сел-Плекс (0,5 мг/кг).

Кормові добавки, для тварин дослідної групи вводили у складі преміксу до комбікорму з урахуванням забезпечення потреби тварин у Омега-3 поліненасичених жирних кислотах (добова потреба свиней у Омега-3 поліненасичених жирних кислотах становить 672 мг. В 1 г дослідної кормової добавки міститься 353 мг Омега-3).

Упродовж усього періоду досліджень тварин годували два рази на добу сухими комбікормами за вільного доступу до води. Під час кожної годівлі свиней корми зважували, а фактичне споживання їх враховували щодоби.

Для гістологічного дослідження відібраний матеріал фіксували у 10 % розчині формаліну за Ліллі, заливали в парафін, виготовляли гістозрізи товщиною 10 мкм, які зафарбовували гематоксиліном Караці та еозином. Отримані препарати досліджували під світловим мікроскопом на фотонасадці Micros MCQ-2000.

Результати дослідження та їх обговорення. Мікроскопічна будова печінки свиней контрольної групи була типовою для даного виду тварин. Печінкові часточки мали шестикутну форму, в центрі часточок була розташована центральна вена, від якої радіально розходилися синусоїдні капіляри (рис. 1).

Синусоїдні капіляри знаходилися між печінковими пластинками, які складалися з двох рядів клітин гепатоцитів (рис. 1).

Між часточками виявляли потужні прошарки пухкої волокнистої сполучної тканини, в якій знаходилися судини (венозні й артеріальні) та жовчні протоки. Прошарки сполучної тканини чітко відмежовували печінкові часточки одна від одної (рис. 1).

Отримані дані дослідження печінки свиней контрольної групи

збігаються із такими, що отримали інші вчені під час гістологічного дослідження печінки у клінічно здорових тварин [10].

Гепатоцити мали полігональну форму, ядра їх знаходилися в центрі клітини, цитоплазма була однорідною. Деякі гепатоцити були двоядерними (рис. 2).

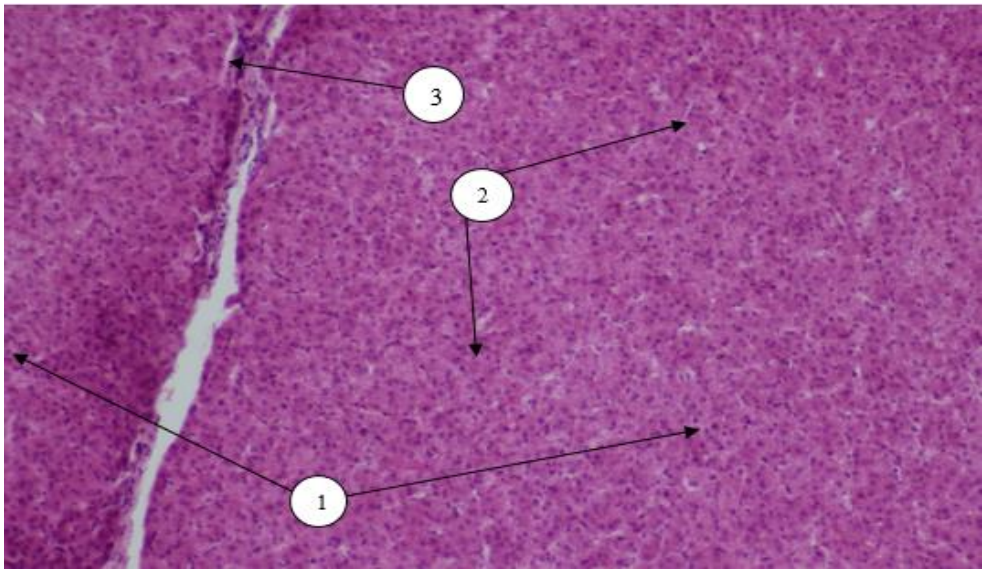

Рис. 1. Мікропрепарат печінки тварин контрольної групи. Печінкові часточки (1). Печінкові пластинки (2). Міжчасточкова сполучна тканина (3). Фарбування гематоксиліном Караці та еозином, х 100

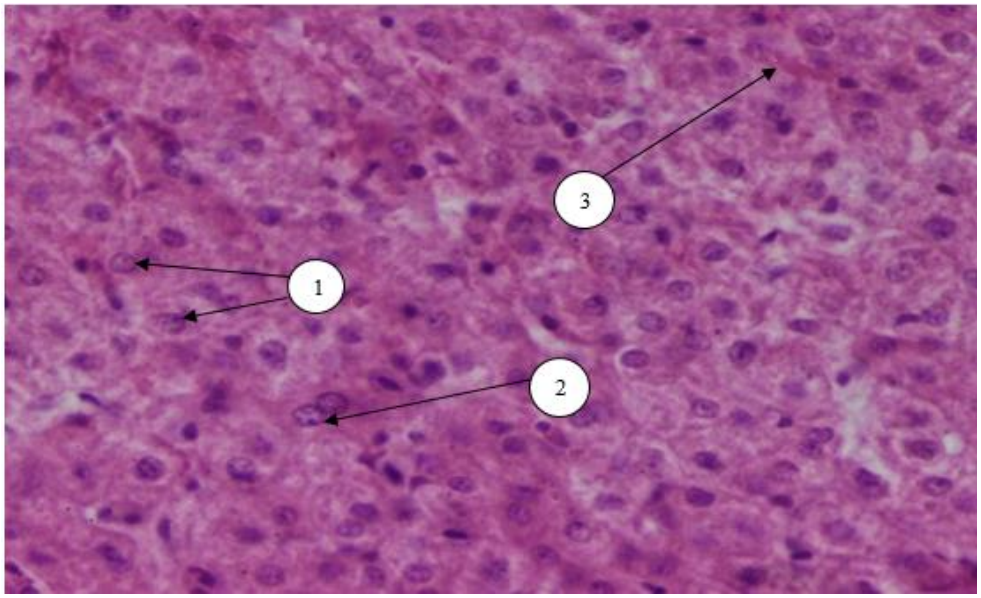

Рис. 2. Мікропрепарат печінки тварин контрольної групи. Гепатоцити (1). Двоядерний гепатоцит (2). Синусоїдний капіляр (3). Фарбування гематоксиліном Караці та еозином, х 400

У печінці тварин групи $Д_1$ переважна більшість гепатоцитів мала зернисту, нерівномірно забарвлену, «пінисту» цитоплазму (рис. 3).

Поодинокі гепатоцити нагадували за своїм виглядом

адипоцити. Їх цитоплазма була прозорою, а інтенсивно забарвлені ядра були зміщені на периферію клітини (рис. 3). Дистрофічні зміни в гепатоцитах були менш вираженими, ніж у тварин групи $Д_2$. Меншою була й кількість уражених клітин.

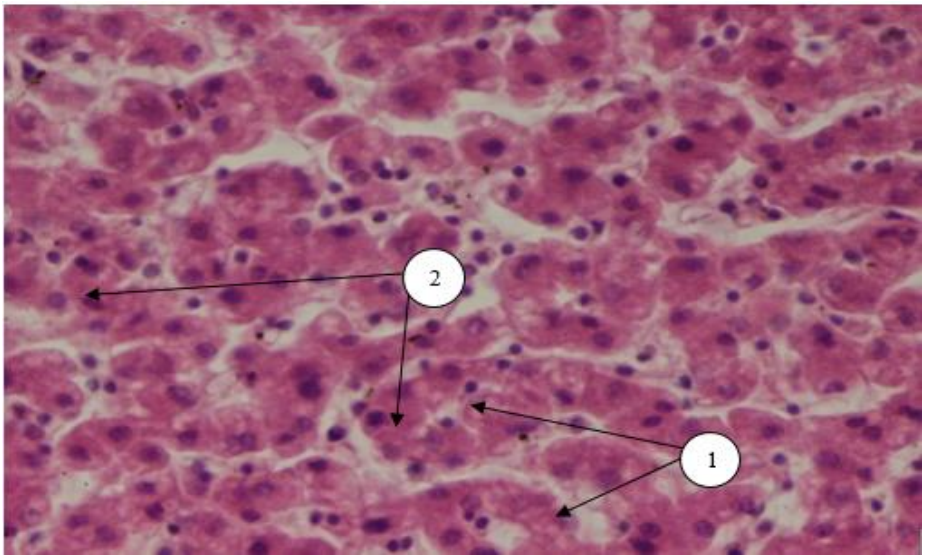

Рис. 3. Мікропрепарат печінки тварин групи $Д_1$. Гепатоцити в стані зернистої (1) та жирової (2) дистрофії. Фарбування гематоксиліном Караці та еозином, х 400

Спостерігали незначну лімфогістіоцитарну інфільтрацію міжчасточкової сполучної тканини (рис. 4). Повнокрів'я судин у печінці тварин цієї групи не виявляли.

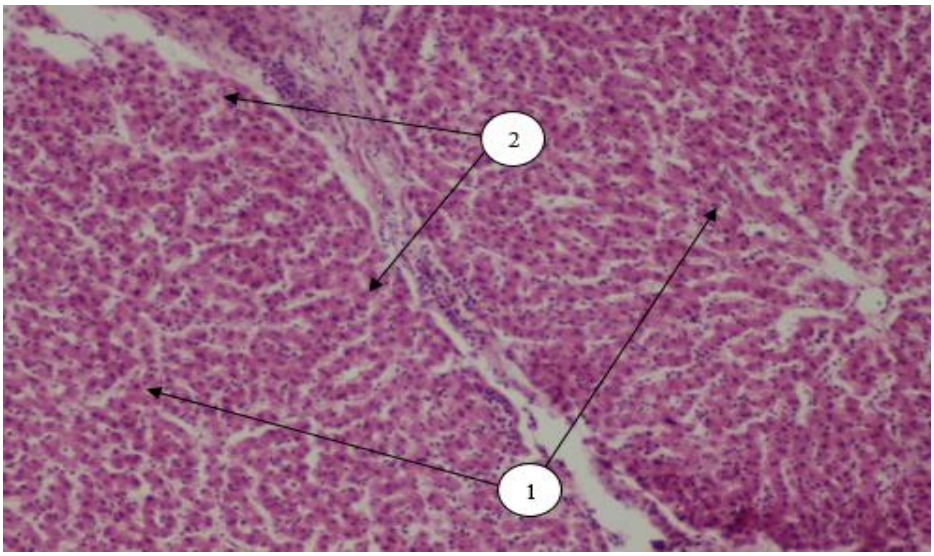

Рис. 4. Мікропрепарат печінки тварин групи $Д_1$. Печінкові часточки (1). Лімфогістіоцитарна інфільтрація строми (2). Фарбування гематоксиліном Караці та еозином, х 100.

Частина гепатоцитів була повністю змінена. Такі гепатоцити нагадували за своїм виглядом адипоцити. Їх цитоплазма була прозорою (жир за застосованих методів заливки й фарбування препаратів ыз клітин вимивається), а інтенсивно забарвлені ядра були зміщені на периферію клітини (рис. 5).

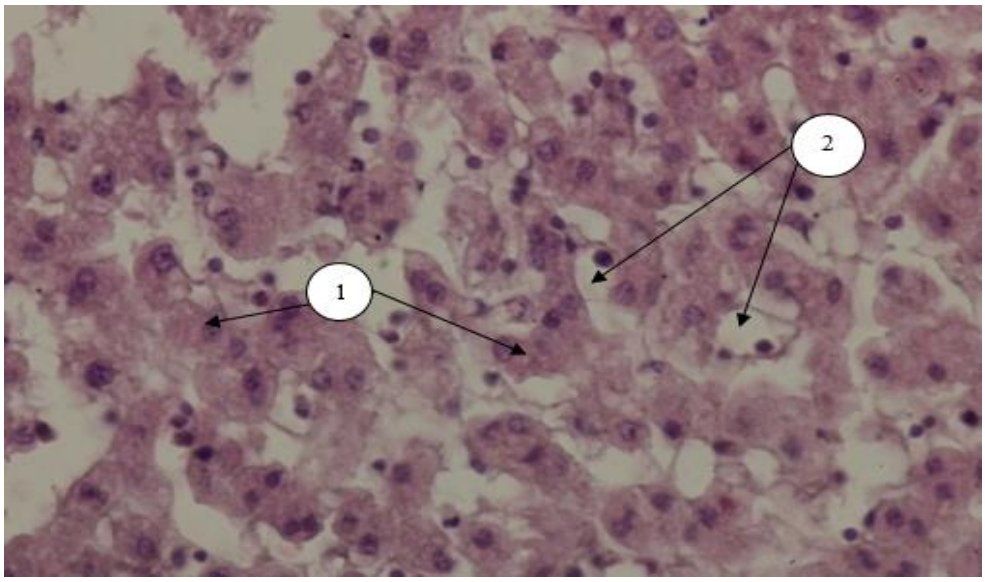

Рис. 5. Мікропрепарат печінки тварин групи Д$_2$. Гепатоцити в стані зернистої (1) та жирової (2) дистрофії. Фарбування гематоксиліном Караці та еозином, х 400

У печінкових часточках синусоїдні капіляри були розширені, переповнені кров'ю (рис. 6). В міжчасточковому просторі патологічних змін не спостерігали.

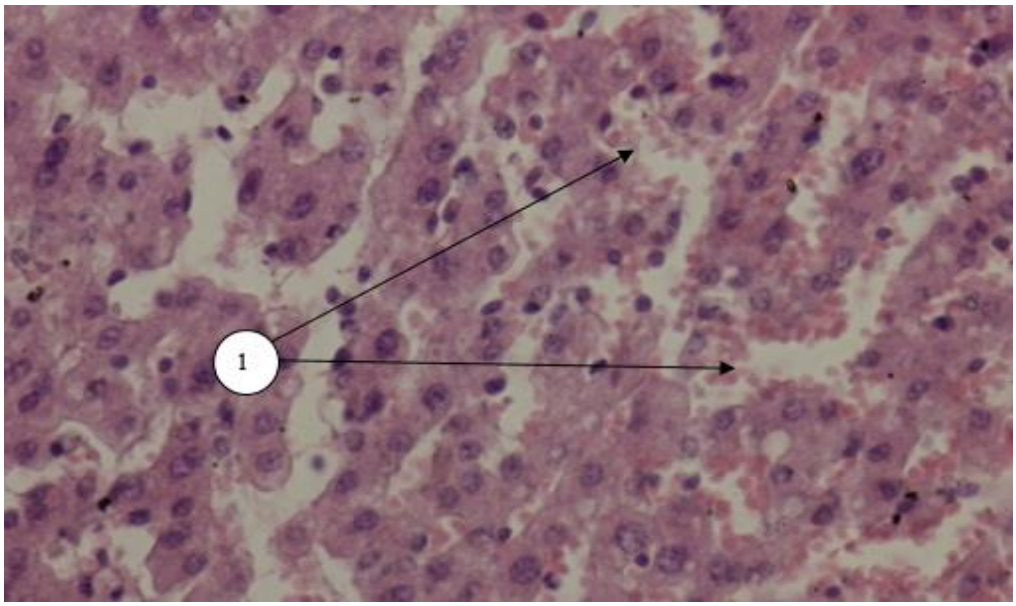

Рис. 6. Мікропрепарат печінки тварин групи Д$_2$. Розширення і переповнення кров'ю синусоїдних капілярів (1). Фарбування гематоксиліном Караці та еозином, х 400

Зміни в печінці тварин третьої дослідної групи $Д_3$ нагадували такі в печінці тварин першої і другої дослідних груп. Переважна більшість гепатоцитів мала зернисту, нерівномірно забарвлену, «пінисту» цитоплазму (рис. 7). Дистрофічні зміни в гепатоцитах були менш вираженими, ніж у тварин другої дослідної групи ($Д_2$). Меншою була й кількість уражених клітин. Не виявляли гепатоцити у стані жирової дистрофії на препаратах з печінки тварин цієї групи.

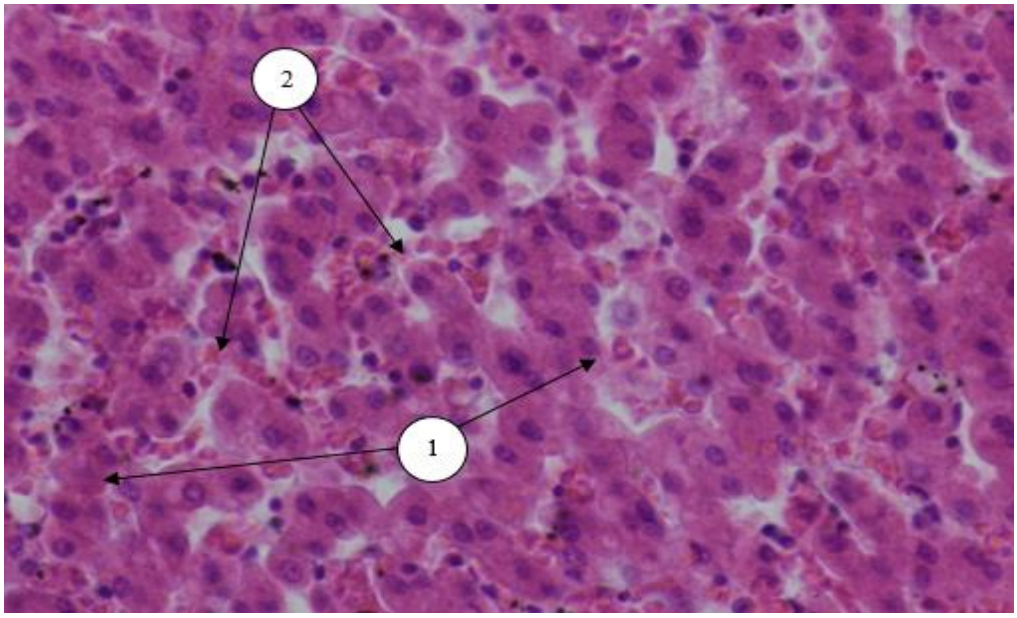

Рис. 7. Мікропрепарат печінки тварин групи $Д_3$. Гепатоцити в стані зернистої дистрофії (1). Гіперемія синусоїдних капілярів (2). Фарбування гематоксиліном Караці та еозином, х 400

Спостерігали незначну лімфогістіоцитарну інфільтрацію міжчасточкової сполучної тканини (рис. 8). Крім того, на деяких ділянках строми печінки спостерігали розпушення колагенових волокон, сполучна тканина погано профарбовувалася, тобто, виявлялись ознаки набряку (рис. 8).

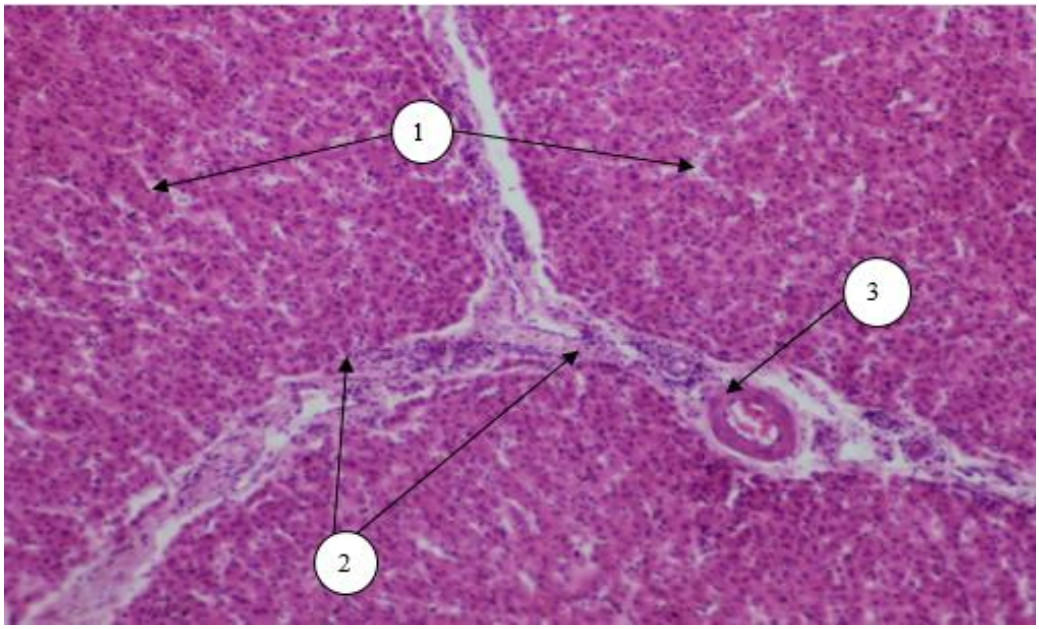

Рис. 8. Мікропрепарат печінки тварин групи Д3. Печінкові часточки (1). Лімфогістіоцитарна інфільтрація строми (2). Набряк строми (3). Фарбування гематоксиліном Караці та еозином, х 100

У печінкових часточках синусоїдні капіляри були розширені, переповнені кров'ю. Також, повнокрів'я спостерігали й в міжчасточкових судинах.

Отже, незначні дистрофічні процеси в гепатоцитах спостерігали в печінці свиней групи $Д_1$, що отримували на 5 % (2,0 г/добу) більше від добової норми кормової добавки LG-MAX.

Найбільш вираженими були дистрофічні процеси в гепатоцитах (зерниста і жирова інфільтративна дистрофії), гіперемія судин всередині часточки були у тварин групи $Д_2$, що можна пояснити згодовуванням більшої дози кормової добавки LG-MAX (4,0 г/добу). У тварин групи $Д_3$ також були вираженими дистрофічні процеси в гепатоцитах (зерниста і жирова інфільтративна дистрофії), гіперемія судин всередині часточки і міжчасточкових, лімфогістіоцитарна інфільтрація строми. Вочевидь, це можна пояснити додаванням селену, що змінило характер впливу на орган.

Висновки і перспективи

Печінка свиней дослідних груп за зовнішніми ознаками не відрізнялася від печінки свиней контрольної групи.

За проведеним гістологічним дослідженням печінки свиней дослідної групи, яким згодовували кормову добавку LG-MAX 2,0 г/добу, встановили наявність поодиноких дистрофічних процесів у гепатоцитах, у печінці свиней дослідної групи свиней, яким згодовували кормову добавку LG-MAX 4,0 г/добу – наявність зернистої й жирової інфільтративної дистрофії та гіперемії судин всередині часточки,

та в печінці свиней, яким згодовували кормову добавку LG-MAX 2,0 г/добу разом із Сел-Плекс – окрім цього, встановлена слабковиражена лімфогістіоцитарна інфільтрація строми.

Список використаних джерел

1. Козлов С. В. Новые методы фармакологической коррекции и профилактики заболеваний печени у сельскохозяйственных и мелких непродуктивных животных: дис… д. вет. наук: 06.02.01 / Саратов. гос. аграрн. ун-т имени Н. И. Вавилова. Саратов, 2018. 357 с.

2. Vondruskova H., Slamova R., Trckova M., Zraly Z., Pavlik I. Alternatives to antibiotic growth promoters in prevention of diarrhoea in weaned piglets: a review. *Veterinarni Medicina*. 2010. Vol. 55 (5). P. 199–224. doi.org/10.17221/2998-VETMED.

3. Stanley W. C., Cox J. W., Asemu G., O'Connell K. A., Dabkowski E. R., Xu W., Ribeiro Jr R. F., Shekar K. C., Hoag S. W., Rastogi S., Sabbah H. N., Daneault C., Rosiers C. Evaluation of docosahexaenoic acid in a dog model of hypertension induced left ventricular hypertrophy. *Journal of cardiovascular translational Research. 2013.* Vol. 6. P. 1000–1010. doi.org/10.1007/s12265-013-9511-y

4. Krugera M. C., Coetzee M., Haag M., Weiler H. Long-chain polyunsaturated fatty acids: Selected mechanisms of action on bone. *Progress in Lipid Research*. 2010. Vol. 49, I. 4. P. 438–449. doi.org/10.1016/j.plipres.2010.06.002

5. Vallim T., Salter A. M. Regulation of hepatic gene expression by saturated fatty acids. *Chemistry, Medicine*. 2011. Vol. 82, I. 4–6, P. 211–218. doi.org/10.1016/j.plefa.2010.02.016.

6. Lunney J. K. Advances in swine biomedical model genomics. *Journal of Biological Sciences.* 2007. Vol. 3. P. 179–184. doi: 10.7150/ijbs.3.179.

7. Szostak A., Ogłuszka M., Pas M. F. W., Poławska E., Urbański P., Juszczuk-Kubiak E., Blicharski T., Pareek C. S., Dunkelberger J. R., Horbańczuk J. O., Pierzchała M. Effect of a diet enriched with omega-6 and omega-3 fatty acids on the pig liver transcriptome. *Genes & Nutrition*. 2016. Vol. 11. I. 9. P. 1–17. DOI: 10.1186/s12263-016-0517-4.

8. Nguyen P., Leray V., Diez M., Serisier S., Le Bloc'h J., Siliart B., Dumon H. Liver lipid metabolism. *Journal Animal Physiology and Animal Nutrition*. 2008. Vol. 92. P. 272–283. doi.org/10.1111/j.1439-0396.2007.00752.x

9. Бірта Г. О., Бургу Ю. Г. Дослідження мікроскопічної будови печінки та головного мозку свиней як показник екологічної безпеки. *Вісник Полтавської державної аграрної академії.* 2011. № 3. С. 60–62.

10. Гуральська С. В., Горальський Л. П., Горальська І. Ю. Мікроскопічна будова та морфометричні показники печінки домашніх тварин. *Вісник ЖНАЕУ*. 2014. № 2 (42). Т. 1. С. 160–164.

References

1. Kozlov, S. V. Novye metody farmakologicheskoj korrekcii i profilaktiki zabolevanij pecheni u sel'skohozyajstvennyh i melkih neproduktivnyh zhivotnyh [New methods of pharmacological correction and prevention of liver diseases in agricultural and small unproductive animals]: dis… d. vet. nauk: 06.02.01 / Saratov. gos. agrarn. un-t imeni N. I. Vavilova. Saratov, 2018. 357 s. [in Russia].

2. Vondruskova, H., Slamova, R., Trckova, M., Zraly, Z., Pavlik, I. (2010). Alternatives to antibiotic growth promoters in prevention of diarrhoea in weaned piglets: a review. *Veterinarni Medicina*. 55 (5), P. 199–224. doi.org/10.17221/2998-VETMED.

3. Stanley, W. C., Cox, J. W., Asemu, G., O'Connell, K. A., Dabkowski, E. R., Xu, W., Ribeiro, Jr. R. F., Shekar, K. C., Hoag, S. W., Rastogi, S., Sabbah, H. N., Daneault, C., Rosiers, C. (2013). Evaluation of docosahexaenoic acid in a dog model of hypertension induced left ventricular hypertrophy. *Journal of cardiovascular translational Research.* 6, 1000–1010. doi.org/10.1007/s12265-013-9511-y.

4. Krugera, M. C., Coetzee, M., Haag, M., Weiler, H. Long-chain polyunsaturated fatty acids: Selected mechanisms of action on bone. *Progress in Lipid Research*. 2010. 49, 4.

438–449. doi.org/10.1016/j.plipres.2010.06.002

5. Vallim, T., Salter, A. M. (2011). Regulation of hepatic gene expression by saturated fatty acids. *Chemistry, Medicine*. 82, 4–6, 211–218. doi.org/10.1016/j.plefa.2010.02.016.

6. Lunney, J. K. (2007). Advances in swine biomedical model genomics. *Journal of Biological Sciences.* 3, 179–184. doi: 10.7150/ijbs.3.179.

7. Szostak, A., Ogłuszka, M., Pas, M. F. W., Poławska, E., Urbański, P., Juszczuk-Kubiak, E., Blicharski, T., Pareek, C. S., Dunkelberger, J. R., Horbańczuk, J. O., Pierzchała, M. (2016). Effect of a diet enriched with omega-6 and omega-3 fatty acids on the pig liver transcriptome. *Genes & Nutrition*. 11, 9, 1–17. DOI: 10.1186/s12263-016-0517-4.

8. Nguyen, P., Leray, V., Diez, M., Serisier, S., Le Bloc'h, J., Siliart, B., Dumon, H. (2008). Liver lipid metabolism. *Journal Animal Physiology and Animal Nutrition*. 92, 272–283. doi.org/10.1111/j.1439-0396.2007.00752.x

9. Birta, H. O., Burhu, Yu. H. (2011). Doslidzhennia mikroskopichnoi budovy pechinky ta holovnoho mozku svynei yak pokaznyk ekolohichnoi bezpeky [Study of the microscopic structure of the liver and brain of pigs as an indicator of environmental safety]. *Visnyk Poltavskoi derzhavnoi ahrarnoi akademii*. 3, 60–62. [in Ukrainian].

10. Huralska, S. V., Horalskyi, L. P., Horalska, I. Yu. (2014). Mikroskopichna budova ta morfometrychni pokaznyky pechinky domashnikh tvaryn [Microscopic structure and morphometric parameters of the liver of domestic animals]. *Visnyk ZhNAEU.* 2 (42), 1, 160–164. [in Ukrainian].

МИКРОСКОПИЧЕСКОГО СТРОЕНИЯ ПЕЧЕНИ СВИНЕЙ ЗА ПРИМЕНЕНИЕ В КОРМЛЕНИЯ НАТУРАЛЬНЫХ КОРМОВЫХ ДОБАВОК LG-MAX И СЕЛ-ПЛЕКС

С. А. Ткачук, И. В. Яценко, Я. К. Сердюков, Л. В. Ткачик, А. И. Кравченко

Аннотация: *Применение кормовых добавок, состоящих из органических компонентов и содержащих жирные кислоты, а именно полиненасыщенные жирные кислоты, семейства омега-3, необходимо для регуляции многочисленных биологических процессов и поддержки метаболического гомеостаза организма.*

Материалом данного исследования был молодняк свиней мясо-сальной породы (ландрас + крупная белая) и образцы мышечной ткани с длиннейшей мышцы спины (m. Longisimus dorsi) свиней, отобранных на уровне 10-12 грудных позвонков, во время забоя , в конце периода исследования.

Для гистологического исследования отобранный материал фиксировали в 10% растворе формалина по Лилли, заливали в парафин, изготавливали гистосрезы толщиной 10 мкм, которые окрашивали гематоксилином Караци и эозином. Полученные препараты исследовали под световым микроскопом с фотонасадкой Micros MCQ-2000.

Печень свиней опытных групп по внешним признакам не отличалась от печени свиней контрольной группы. Однако, по проведенным гистологическим исследованием печени свиней опытной группы, которым скармливали кормовую добавку LG-MAX 2,0 г / сутки, установили наличие единичных дистрофических процессов в гепатоцитах, в печени свиней опытной группы, которым скармливали кормовую добавку LG-MAX 4,0 г / сутки – наличие зернистой и жировой инфильтративной дистрофии и гиперемии сосудов внутри дольки, и в печени свиней которым скармливали кормовую добавку LG-MAX 2,0 г / сутки

вместе с Сел-Плекс – кроме этого, установлена слабовыраженный лимфогистиоцитарная инфильтрация стромы.

Ключевые слова: *молодняк свиней, печень, микроскопическое строение, кормовые добавки LG-MAX и Сел-Плекс*

MICROSCOPIC STRUCTURE OF PIG LIVER FOR USE IN FEEDING OF NATURAL FEED ADDITIVES LG-MAX AND SEL-PLEX

S. A. Tkachuk, I. V. Yatsenko, Ya. K. Serdyukov, L. V. Tkachik, A. I. Kravchenko

Abstract: *The use of feed additives consisting of organic components and containing fatty acids, namely polyunsaturated fatty acids, of the omega-3 family, is necessary for the regulation of numerous biological processes and support of the body's metabolic homeostasis.*

The material for this study was young meat-lard pigs (Landrace + Large White) and muscle tissue samples from the longissimus dorsi (m. Longisimus dorsi) pigs taken at the level of 10-12 thoracic vertebrae, at the time of slaughter, at the end of the study period.

For histological examination, the selected material was fixed in a 10% formalin solution according to Lilly, embedded in paraffin, and histosections with a thickness of 10 µm were made, which were stained with Karatsi's hematoxylin and eosin. The obtained preparations were examined under a light microscope with a Micros MCQ-2000 photo attachment.

The liver of the pigs in the experimental groups did not differ in appearance from the liver of the pigs in the control group. However, according to the histological examination of the liver of the pigs of the experimental group, which were fed the feed additive LG-MAX 2.0 g / day, the presence of single dystrophic processes in hepatocytes was established in the liver of the pigs of the experimental group, which were fed the feed additive LG-MAX 4.0 g / day - the presence of granular and fatty infiltrative dystrophy and vascular hyperemia inside the lobule, and in the liver of pigs that were fed the feed additive LG-MAX 2.0 g / day together with Sel-Plex - in addition, a weakly expressed lymphohistiocytic infiltration of the stroma was established.

Key words: *young pigs, liver, microscopic structure, feed additives LG-MAX and Sel-Plex*